

Une réévaluation du concept traditionnel de l'occlusion normale

MALOCCLUSION
DE CLASSE I

Reevaluation of the traditional concept of normal occlusion

MALOCCLUSIONS

Jan de BAETS

RÉSUMÉ

L'auteur critique le concept traditionnel d'Angle qui décrit le développement de l'occlusion normale. Considérant les problèmes d'encombrement, il propose une argumentation en faveur de ce qu'il dénomme la "pseudo-Classe I". Il souligne l'importance de l'espace de dérive ainsi que de la faculté de rotation de la première molaire maxillaire au profit de l'alignement de l'arcade mandibulaire.

ABSTRACT

The author criticizes the old Angle's concept which describes the development of normal occlusion and, to avoid the problem of crowding, argues for the recognition of the "pseudo-Class I" malocclusion. This new concept aims to exploit the leeway space and the faculty of rotation of the upper first molar to the advantage of lower arch alignment.

MOTS CLÉS

Classe I d'Angle – Malocclusion – Pseudo-Classe I.

KEY WORDS

Angle's Class I – Malocclusion – Pseudo-Class I.

J. DE BAETS –
28, avenue Wendt,
1203 Genève,
Suisse.

Depuis que Angle¹ a introduit, il y a près d'un siècle (1899), son système de classification de l'occlusion, l'orthodontie s'est développée autour du concept selon lequel la relation molaire de Classe I est essentielle pour obtenir une occlusion "normale". Aujourd'hui, nous sommes confrontés au fait que l'alignement des incisives mandibulaires dans ces occlusions ne peut être garanti sans recours à une contention permanente. Deux questions se posent alors : l'encombrement de l'arcade mandibulaire relève-t-il d'une caractéristique typique de la denture humaine normale, ou fait-il partie de l'occlusion considérée comme "normale" par la science orthodontique ?

Lorsque le Dr Angle² a proposé son concept d'occlusion normale, il pensait que la denture temporaire fait, presque toujours, éruption vers une occlusion idéale et que, chez l'enfant, elle est parfaite tant par sa forme que par sa localisation dans le complexe cranio-facial. Comme la première molaire maxillaire évolue derrière cette denture temporaire supposée parfaite, il a tenu pour établi que cette molaire émerge toujours dans une position normale et invariable – sans migration mésiale ni rotation. Il tenait ainsi la première molaire maxillaire pour la "dent-clé" à laquelle rapporter les autres dents.

Depuis très longtemps, la science orthodontique a révélé que le concept d'Angle repose sur un raisonnement discutable. La découverte de la pseudo-Classe I⁴⁻¹³ met en évidence le fait que l'encombrement si fréquent des incisives mandibulaires peut en être la conséquence.

Le concept d'Angle conduit à un encombrement lorsque la molaire maxillaire devient un obstacle à la distalisation adéquate des prémolaires et canines. A notre avis, l'étiologie de ce phénomène est la suivante : lors de la chute de la dernière molaire maxillaire temporaire, des forces occlusales mésialantes, l'éruption de la deuxième molaire maxillaire et l'éruption excessive de la deuxième molaire mandibulaire mettent en déséquilibre la première molaire maxillaire. Celle-ci subit un mouvement de rotation et/ou de mésialisation. Si l'espace de dérive mésiale de l'arcade mandibulaire est plus grand que celui de l'arcade maxillaire, la relation molaire de Classe I s'établit, mais dans une situation plus mésiale des arcades. Dans un certain nombre de cas, les cuspidés vestibulaires des premières molaires maxillaires empêcheront la migration distale adéquate des

Since the introduction of Angle's¹ system of classification of occlusion almost one century ago (1899), orthodontics has developed with the concept that the Class I molar relationship is essential to obtain a "normal" occlusion. Today we are confronted with the problem that the alignment of lower incisors in these occlusions cannot be guaranteed without permanent retention. Two questions can therefore be asked : is lower arch crowding, a typical feature of normal human occlusion or the occlusion that orthodontic science considers "normal" ?

When Dr Angle² conceived his concept of normal occlusion, he believed that the deciduous teeth erupt, almost always, into ideal normal occlusion as well as that the child's dentition is not only perfect in form, but also in location to the rest of the face and head. Because the upper first molar erupts back to this assumed perfect deciduous dentition, Angle assumed that this tooth always erupts in a normal and fixed position – without mesial drift or rotation. Therefore, he proclaimed the upper first molar as a key reference tooth in relation to other teeth.

The orthodontic science revealed, long time ago, that Angle's concept is based on an unsound reasoning. The discovery of the pseudo-Class I⁴⁻¹³ realizes the fact that the so frequently encountered lower anterior crowding may be the consequence.

Angle's concept is affected by crowding when the maxillary molar becomes an obstacle to proper distal location of premolars and canines. We believe, the aetiology is as follows : with the exfoliation of the maxillary second deciduous molar, the maxillary first molar is thrown out of balance by mesially directed occlusal force vectors and by the erupting maxillary second molar, and overerupting mandibular second molar. This causes the maxillary first molar to rotate and/or translate mesially. If the leeway space in the lower arch is larger than in the upper, the Class I molar relationship will be established, albeit mesially positioned. The buccal cusps of the upper first molars will then, in a number of cases, prevent proper distal location of

prémolaires maxillaires, maintenant un discret décalage sagittal. Ainsi se crée une pseudo-Classe I en puissance. Par l'interaction subtile d'une interférence occlusale, d'une migration mésiale et de l'encombrement, le développement de l'occlusion conduit à une pseudo-Classe I mature. La rotation de la première molaire maxillaire agit comme un mécanisme de compensation dans le plan sagittal^{5, 19}. Ce processus se produit évidemment aussi dans les cas de Classe II. Le traitement qui ignore la position trop mésiale de la première molaire maxillaire induit alors une pseudo-Classe I en puissance (correction orthopédique isolée ou traitement orthodontique avec une mécanique de Classe II).

Une pseudo-Classe I mature se présente donc comme une Classe I d'Angle avec encombrement et se distingue de l'occlusion idéale par deux caractéristiques principales : la rotation mésiale des premières molaires maxillaires et l'encombrement incisif mandibulaire, et par au moins deux caractéristiques secondaires : une égression excessive des deuxièmes molaires mandibulaires et une supraclusion antérieure. Le fait que ces deux caractéristiques principales soient également le plus fréquemment rencontrées dans la denture humaine nous suggère que ce type d'occlusion est très répandu. A vrai dire, ces deux caractéristiques sont étroitement reliées entre elles dans le processus de développement de la pseudo-Classe I.

Le terme de "Classe I" est donc relatif et n'a aucune implication diagnostique. Lui en attribuer une peut fausser tant le diagnostic orthodontique que la démarche thérapeutique et l'évaluation du résultat d'un traitement orthodontique.

Cet article illustre le piège diagnostique qui se cache derrière le concept d'Angle.

Dans la première partie, nous soumettons à l'évaluation critique un cas de Classe II, division 1, traité selon la tradition orthodontique. Malgré un résultat occlusal qui paraissait réussi, l'encombrement incisif est apparu au cours de la phase de contention. Le savoir orthodontique courant ne pouvant expliquer cet encombrement, nous avons soutenu qu'il fallait l'accepter comme une tendance naturelle de la denture. Cependant, une réévaluation de ce traitement selon les critères de la pseudo-Classe I a mis en évidence plusieurs erreurs diagnostiques et thérapeutiques, responsables de l'instabilité de notre résultat. Dans la seconde partie, nous exposerons, afin de démontrer le bien-fondé de

maxillary bicuspid, preserving a mild sagittal discrepancy. A potential pseudo-Class I is thus created. Through a subtle interaction of occlusal interference, mesial drift, and crowding, the occlusal development will be completed as a mature pseudo-Class I. The rotation of the upper first molar acts as a compensating mechanism in the sagittal plane^{5, 19}. Obviously, this process also occurs in Class II cases. A potential pseudo-Class I is created by the treatment which ignores the mesial location of the upper first molar (orthopedic correction only, orthodontic treatment with Class II mechanics).

A mature pseudo-Class I presents as a Class I with crowding described by Angle, and is distinguished from the ideal occlusion by two main features namely, mesial rotation of upper first molars and crowding of lower incisors, and by at least two secondary features namely, over-eruption of lower second molars and an anterior deep bite. The fact that its main features are also the most frequently observed features in human dentitions suggests to us that this type of occlusion is widespread. As a matter of fact, both features are inter-related in the developmental process of the pseudo-Class I.

The term "Class I" is a relative one and has no diagnostic implication. On the contrary, it can misguide the orthodontic diagnosis, the treatment planning and the treatment evaluation.

This article illustrates the diagnostic trap hidden behind Angle's concept.

In part I, we submit for critical evaluation a Class II division 1, case which has been corrected according to the orthodontic tradition. Despite the occlusal result that appeared to be successful, crowding occurred during the retention phase. Since crowding could not be explained with current orthodontic knowledge, we contended to accept it as a natural tendency of the dentition. A reevaluation of the treatment according to the pseudo-Class I concept revealed, however, several diagnostic and therapeutic errors responsible for post-treatment instability. In part II, we discuss, in

notre théorie, le traitement d'un cas de Classe II, division 1, effectué selon le concept de la pseudo-Classe I.

order to show the merits of our theory, a Class II division 1, case treated according to the pseudo-Class I concept.

1 - TRAITEMENT EFFECTUÉ

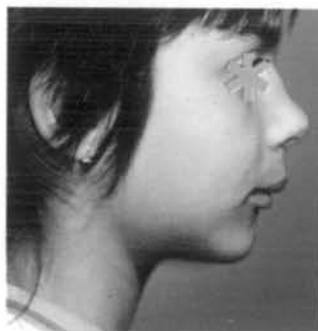1 - ACTUAL TREATMENT

1 - 1 - Diagnostic

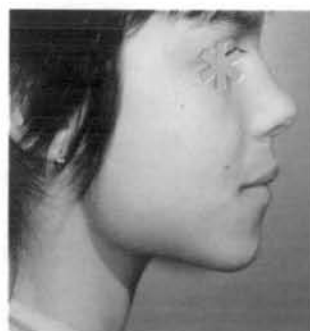- *âge* : 11 ans, 5 mois ;
- *squelettique* (fig. 1, tableau I) : Classe II ; hypodivergence (ANB = $8,5^\circ$, ENA-ENP/GoMe = 21°) ; convexité = + 8 mm ; tension de la lèvre supérieure = + 4 mm ; i/APog = - 1,5 mm/ 26° ;
- *dentaire* (fig. 1, tableau III) : denture permanente ; relation molaire de cuspide à cuspide ; tendance à la Classe II des canines ; supraclusion = 7 mm ; surplomb = 11 mm ; rotation mésiale des premières molaires maxillaires ; secteur maxillaire antérieur espacé ; encombrement incisif mandibulaire ; dysharmonie dento-dentaire dans le secteur antérieur mandibulaire = 1,5 mm ; largeur intercanine mandibulaire = 25 mm ; longueur d'arcade mandibulaire = 61,5 mm ;
- *facial* (fig. 1) : profil rétrognathe ; interposition de la lèvre inférieure en position de repos ; normalisation du profil en propulsion forcée.

1 - 1 - Diagnosis

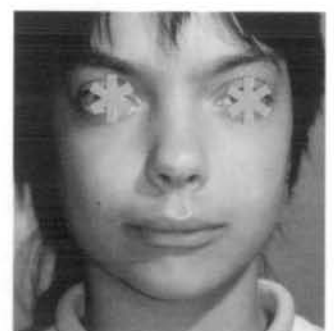- *age* : 11 years, 5 months ;
- *skeletal* (fig. 1, table I) : Class II ; hypodivergent growth pattern (ANB = $8,5^\circ$, ANS-PNS/GoMe = 21°) ; convexity = + 8 mm ; upper lip strain = + 4 mm ; i/APog = - 1,5 mm/ 26° ;
- *dental* (fig. 1, table III) : fully erupted permanent dentition ; cusp-to-cusp molar relationship ; Class II tendency of canines ; overbite = 7 mm ; overjet = 11 mm ; mesially rotated maxillary first molars ; maxillary anterior spacing ; mandibular anterior crowding ; mandibular anterior tooth excess = 1,5 mm ; intercanine width = 25 mm ; arch length = 61,5 mm ;
- *facial* (fig. 1) : retrognathic profile ; lower lip bitten in rest position ; profile normalizes when patient moves mandible forward.



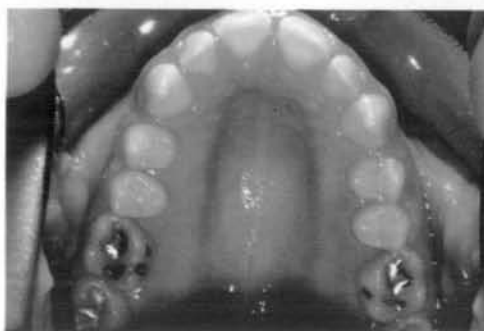a



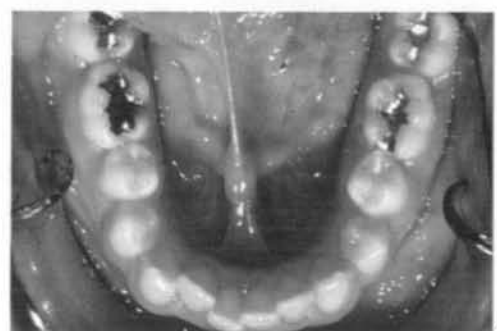b



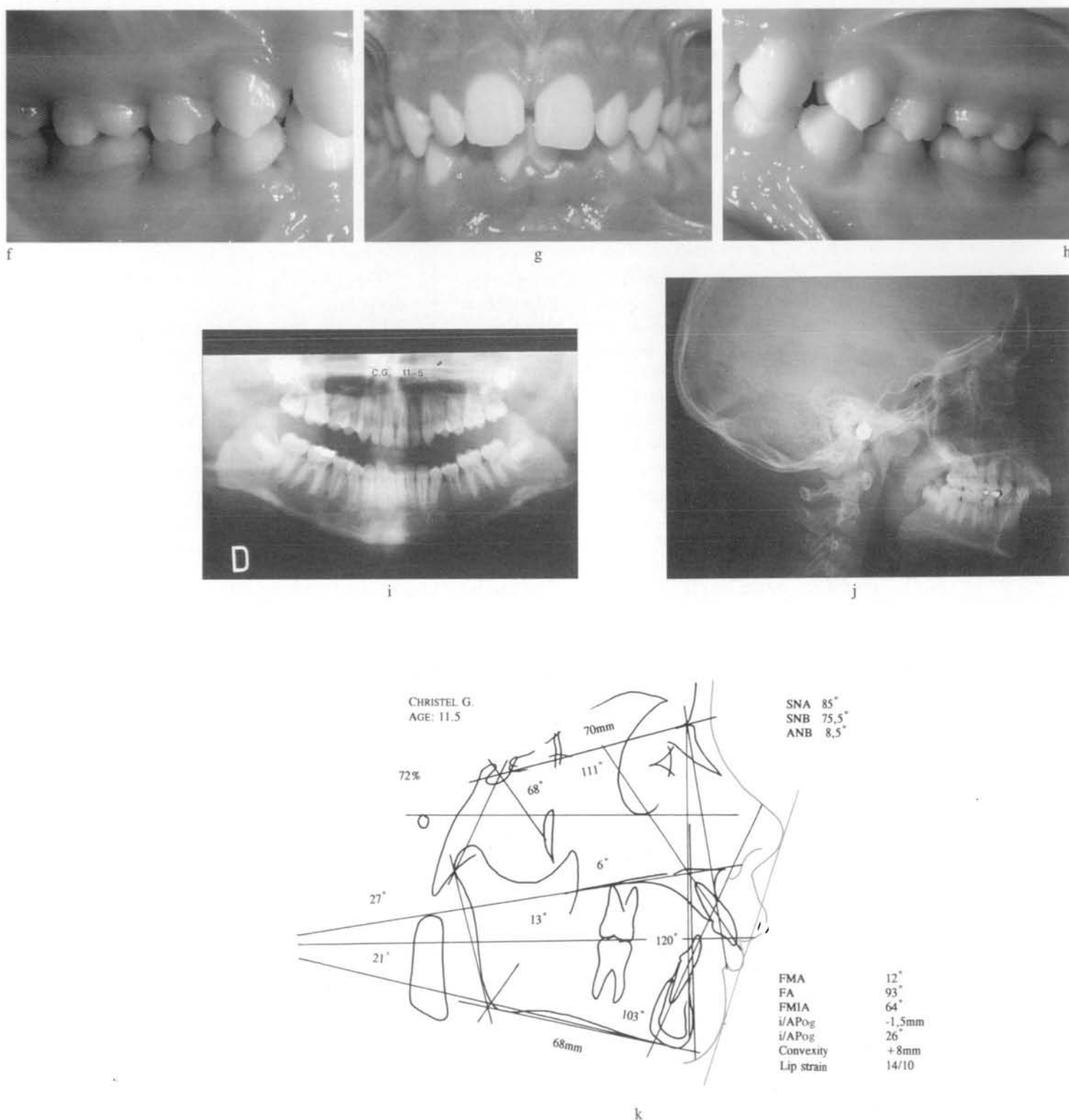
c



d



e



Figures 1 a à k

Patiente de 11 ans avant traitement, présentant une Classe II, division 1. La propulsion mandibulaire normalise le profil.

Figures 1 a to k

11-year-old Class II division 1 patient before treatment. Profile normalizes when patient moves mandible forward.

1 - 2 - Phase I

Démarche thérapeutique

Pose d'un activateur de Classe II (monobloc), en combinaison avec une force extra-orale basse (type Kloehn) comme le décrit Pfeiffer¹⁹. La coopération a été excellente. Durée du traitement : 11 mois.

Résultats

- *âge* : 12 ans, 4 mois ;
- *squelettique* (fig. 2, tableau I) : Classe I avec supraclusion (ANB = 6°, ENA-ENP/GoMe = 20°) ; pas de tension de la lèvre maxillaire ; i/APog = + 2 mm/25° ; position de l'incisive maxillaire relativement bonne ; bonne relation sagittale antérieure ; diastèmes inter-incisifs maxillaires ; position mandibulaire légèrement protrusive comparée avec la situation dentaire qui révèle un surplomb de 5 mm ;
- *dentaire* (fig. 2, tableau III) : relation molaire en super-Classe I ; supraclusion antérieure = 4 mm ; surplomb = 5 mm ; encombrement incisif mandibulaire ; mésio-rotation des premières molaires maxillaires ; éruption excessive des secondes molaires mandibulaires ; largeur intercanine = 25 mm ; longueur d'arcade mandibulaire = 60,5 mm (- 1 mm) ;
- *facial* (fig. 2) : profil amélioré, mais tendance à la rétrognathie.

Discussion

Le traitement orthopédique a donné une bonne correction dentaire, mais le résultat a été moins satisfaisant que celui que laissait espérer avant traitement le profil observé lorsque le patient propulsait sa mandibule (fig. 1). La réduction de la convexité faciale montre une bonne maîtrise de la croissance maxillaire, confirmée par la superposition des téléradiographies¹⁴ (fig. 7). La rotation maxillaire postérieure a été produite par la force extra-orale. La différence de relation sagittale obtenue entre les mesures céphalométriques et celles faites sur moulages est liée à la réponse musculaire au port de l'activateur permise par les diastèmes incisifs maxillaires. La linguo-version des incisives maxillaires est un effet secondaire bien connu de la thérapeutique par activateur. On peut attribuer la réduction de 1 mm de la longueur de l'arcade mandibulaire à la migration mésiale des premières molaires dans l'espace de dérive.

1 - 2 - Phase I

Mechanics

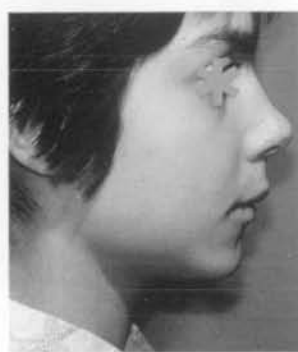A Class II (monobloc) activator and low-pull headgear were used as recommended by Pfeiffer¹⁹. Cooperation was excellent. Treatment time was 11 months.

Results

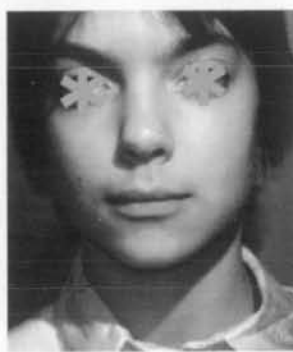- *age* : 12 years, 4 months ;
- *skeletal* (fig. 2, table I) : Class I with deep bite (ANB = 6°, ANS-PNS/GoMe = 20°) ; no upper lip strain ; i/APog = + 2 mm/25° ; relatively good incisor position ; good anterior occlusion ; maxillary anterior spacing ; mild protusion compared to intraoral view, which shows 5 mm overjet ;
- *dental* (fig. 2, table III) : super-Class I molar relationship ; overbite = 4mm ; overjet = 5 mm ; crowded mandibular incisors ; mesially rotated maxillary first molars ; overerupted mandibular second molars ; intercanine width = 25 mm ; arch length = 60,5 mm (- 1 mm) ;
- *facial* (fig. 2) : profile improved but still retrognathic.

Discussion

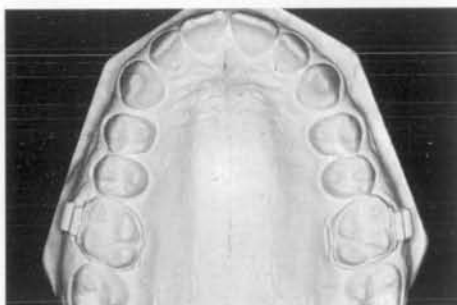Orthopedic treatment produced a good dental correction, but the result was less satisfactory than anticipated from the profile seen before treatment with the patient protruding the mandible forward (fig. 1). The reduction of convexity indicates good control of maxillary growth, which is confirmed by superimposition¹⁴ (fig. 7). The backward rotation of the maxilla was produced by the headgear. The difference in the sagittal relationship between the cephalometric and cast analyses can be attributed to the muscular response to activator therapy that was allowed by the spaced anterior segment. Retroclination of the maxillary incisors is a typical adverse response to activator therapy. The 1 mm arch-length reduction may have been caused by mesial drift of the mandibular first molars into the leeway space.



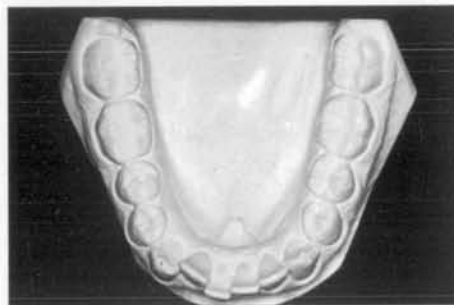a



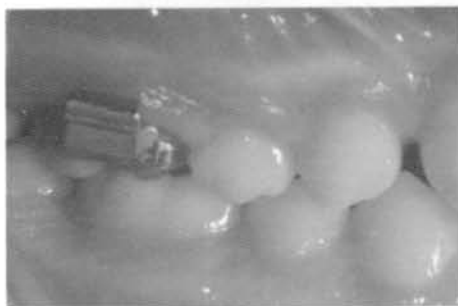b



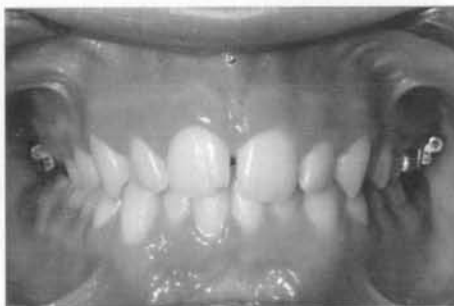c



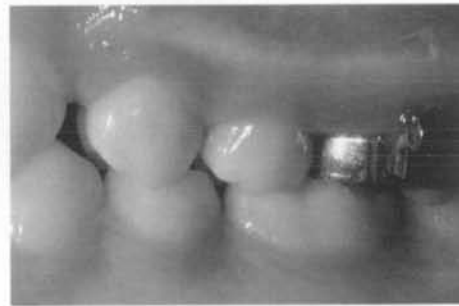d



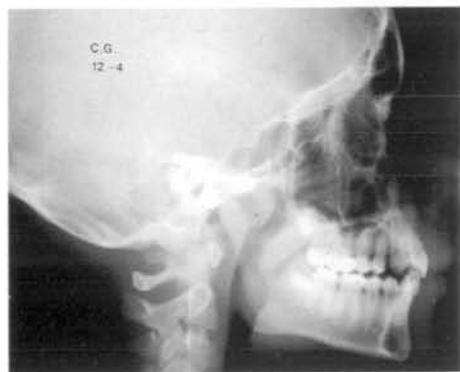e



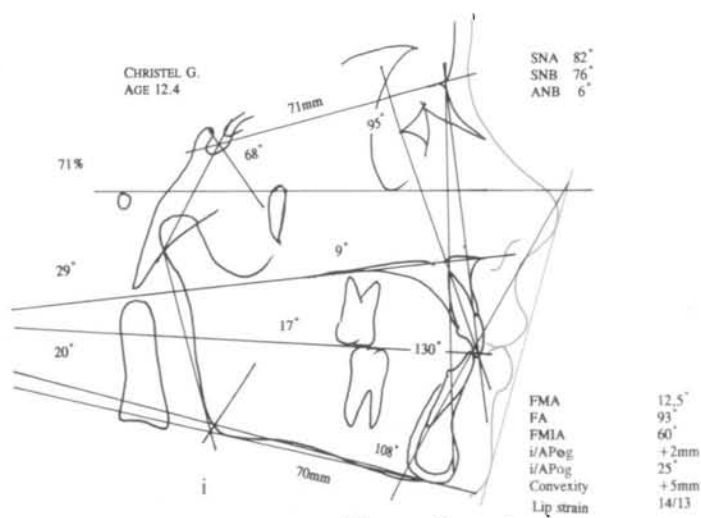
f



g



h



Figures 2 a à i

Fin de phase I, après 11 mois de traitement orthopédique.

Figures 2 a to i

After 11 months of phase I orthopedic treatment.

1 - 3 - Phase II

Démarche thérapeutique

Un appareil multibague a été utilisé en association avec une traction extra-orale cervicale et avec le port nocturne d'élastiques intermaxillaires de Classe II. A l'arcade mandibulaire, une légère réduction mésio-distale des incisives a été réalisée et les troisièmes molaires ont été extraites à la fin du traitement actif. La durée du traitement s'est élevée à vingt-deux mois.

Résultats

- *âge* : 14 ans, 7 mois ;
- *squelettique* (fig. 3, tableau I) : Classe I avec supraclusion (ANB = 5° ; ENA-ENP/GoMe = 19°) ; les incisives mandibulaires sont excessivement vestibulo-versées ; pas de tension de la lèvre supérieure ; convexité = + 4 mm ; i/APog = + 3 mm/33° ;
- *dentaire* (fig. 3, tableau III) : Classe I molaire et canine ; absence d'inclinaison axiale des canines maxillaires ; supraclusion = 5 mm ; surplomb = 4 mm ; rotation mésiale des premières molaires maxillaires ; éruption excessive des secondes molaires mandibulaires ; largeur intercanine mandibulaire = 25 mm ; longueur de l'arcade mandibulaire = 63 mm (+ 1,5 mm).

Discussion

Le traitement par appareil multibague a donné un bon résultat squelettique et dentaire. Comme l'indiquent les superpositions céphalométriques, l'augmentation de longueur de l'arcade est due à une version vestibulaire des incisives mandibulaire (fig. 7). La largeur intercanine initiale a été respectée. Selon les critères des analyses traditionnelles, telles celles de Tweed, Steiner, Holdaway et Ricketts, les incisives mandibulaires sont excessivement vestibulo-versées.

1 - 4 - Phase de contention

Le résultat thérapeutique donnant apparemment toute satisfaction, nous avons cru que la contention mandibulaire permanente ne s'imposait pas et prescrit le port d'un positionneur la nuit, plus une heure durant la journée. Pensant que le résultat resterait stable, nous en avons limité le port. L'encombrement incisif est aussitôt apparu et le maintien du positionneur a dû être prolongé. Chaque fois que nous tentions de réduire le port du positionneur, l'encombrement réapparaissait (fig. 4).

1 - 3 - Phase II

Mechanics

Full fixed appliances were used in combination with cervical headgear and night-time Class II elastics. Minimal interproximal stripping was performed during treatment. The mandibular third molars were extracted after removal of the fixed appliances. Treatment time was 22 months.

Results

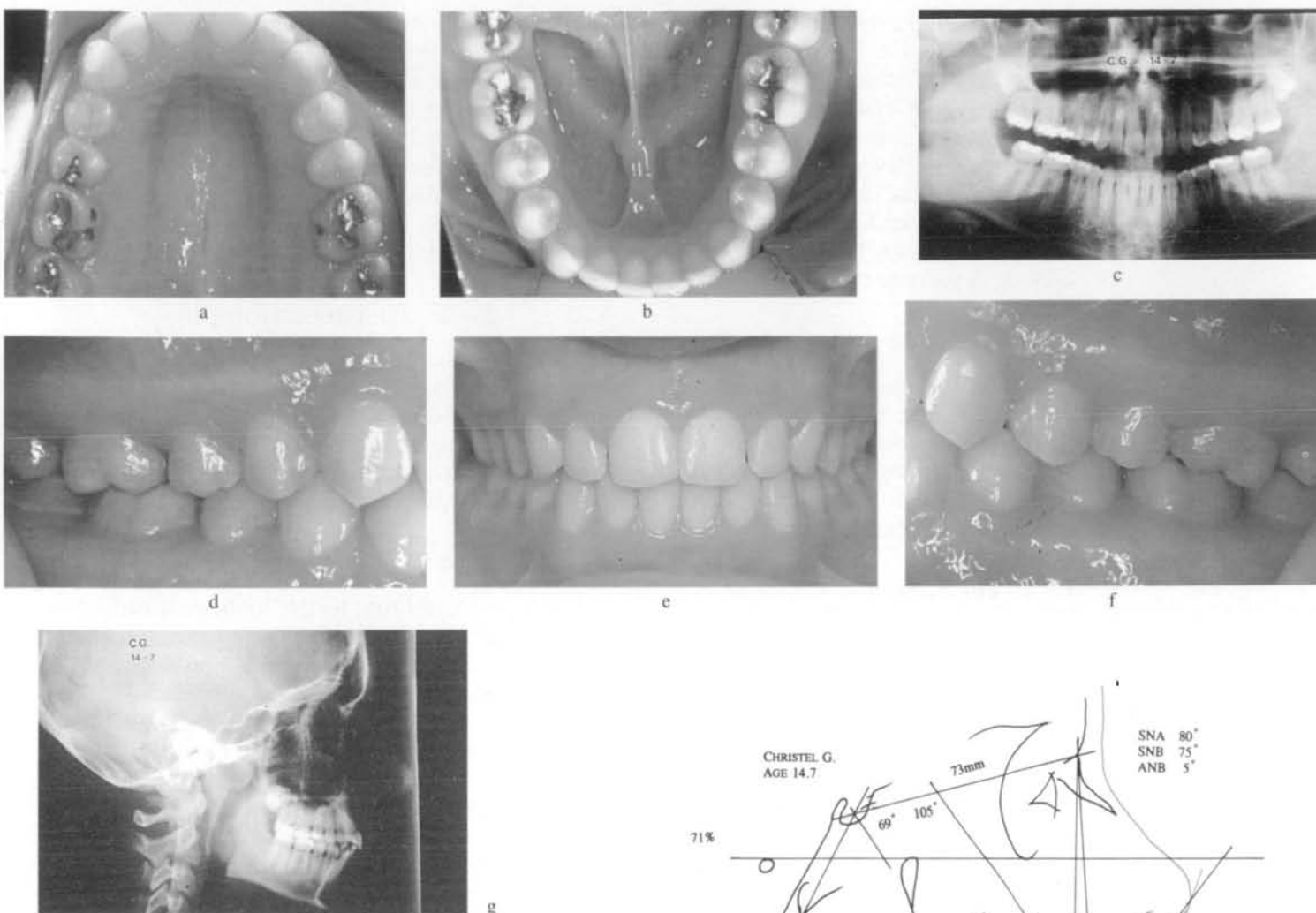
- *age* : 14 years, 7 months ;
- *skeletal* (fig. 3, table I) : Class I with deep bite (ANB = 5°, ANS-PNS/GoMe = 19°) ; mandibular incisors excessively proclined ; no upper lip strain ; convexity = + 4 mm ; i/APog = + 3 mm/33° ;
- *dental* (fig. 3, table III) : Class I molar and canine relationship ; upright maxillary canines ; overbite = 5 mm ; overjet = 4 mm ; mesially rotated maxillary first molars ; overerupted mandibular second molars ; intercanine width = 25 mm ; arch length = 63 mm (+ 1,5 mm).

Discussion

Fixed appliance treatment produced a successful skeletal and occlusal result. As shown by the superimposition, the 1,5 mm arch-length increase was due to proclination of the mandibular incisors (fig. 7). The initial intercanine width was unchanged. According to traditional analyses such as Tweed, Steiner, Holdaway and Ricketts, the mandibular incisors were excessively proclined.

1 - 4 - Retention phase

Because of the apparently satisfactory treatment result, we believed permanent mandibular retention was unnecessary. A positioner was prescribed to be worn at night and for one hour during day. Assuming that the result was stable, we soon reduced the positioner wear. Crowding appeared immediately, and positioner use was increased. Whenever we attempted a reduction in positioner wear, the crowding reappeared (fig. 4).



Figures 3 a à h

Fin de phase II, après 22 mois de traitement avec appareils fixes, force extra-orale et élastiques de Classe II.

Figures 3 a to h

After 22 months of phase II therapy with fixed appliances, headgear and Class II elastics.

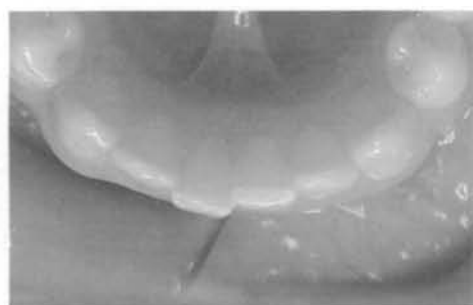


Figure 4

La récidence de l'encombrement incisif apparaît dès que le port du positionneur est réduit.

Relapse of mandibular incisor crowding after positioner wear was reduced.

Nous avons diagnostiqué une dysharmonie dento-dentaire dans le secteur incisif mandibulaire lors de l'examen initial. Supposant que l'encombrement était lié à ce problème, nous avons effectué une réduction mésio-distale de l'émail des incisives, réaligné l'arcade mandibulaire puis posé une contention permanente pour un minimum de deux ans, nous fixant ainsi le délai traditionnel du dix-huitième anniversaire de la patiente (fig. 5).

1 - 5 - Phase de post-contention

En fait, la phase de contention a été prolongée jusqu'à l'âge de 21 ans et 10 mois. Mais quatre mois après avoir ôté le dispositif, un encombrement léger a réapparu : il a donc été réinséré et les troisièmes molaires maxillaires en éruption ont été extraites (fig. 6).

1 - 6 - Discussion

Selon la thérapeutique orthodontique traditionnelle, le traitement a conduit à une occlusion "normale". Certaines règles destinées à en augmenter la stabilité ont été respectées. La largeur intercanine initiale a été maintenue. L'inclinaison des incisives mandibulaires a été rétablie avant l'insertion de la contention permanente (cf. figure 7) mais, selon la norme admise, l'angle interincisif est demeuré trop faible. Selon Tweed et Holdaway, l'inclinaison des incisives mandibulaires est trop prononcée. En revanche, ces dents ont un bon rapport avec la ligne APog et correspondent aux prescriptions de Ricketts et Steiner. La période de contention a été longue (5 ans, 10 mois), respectant ainsi les recommandations de Riedel. Pourtant, la stabilité de l'alignement de l'arcade mandibulaire n'a pas été obtenue.

Il convient de noter que, durant la phase I, la longueur de l'arcade mandibulaire a subi une réduction de 1 mm en raison de la migration mésiale des premières molaires mandibulaires. Au cours de la phase II, l'inclinaison vestibulaire des incisives a produit une augmentation de longueur de 1,5 mm. L'arcade mandibulaire s'est donc déplacée mésialement pendant toute la durée du traitement.

Cette instabilité résultait-elle d'une tendance naturelle de la denture humaine, de la dérive mésiale physiologique, du vieillissement de la denture, ou du diagnostic orthodontique, de la démarche thérapeutique et du traitement ? Nous

We noted an excess in mandibular incisor tooth size in the original records. Under the assumption that the crowding was caused by a Bolton problem, we decided to reduce mandibular incisor enamel mesiodistally, realign the teeth, and place a fixed mandibular retainer for at least two years, until the patient's 18th birthday (fig. 5).

1 - 5 - Post-retention phase

The fixed retention period was extended until age 21 years, 10 months. Four months after the fixed retainer was removed, minor crowding reappeared (fig. 6), and the fixed retainer was reinserted. The erupting maxillary third molars were extracted.

1 - 6 - Discussion

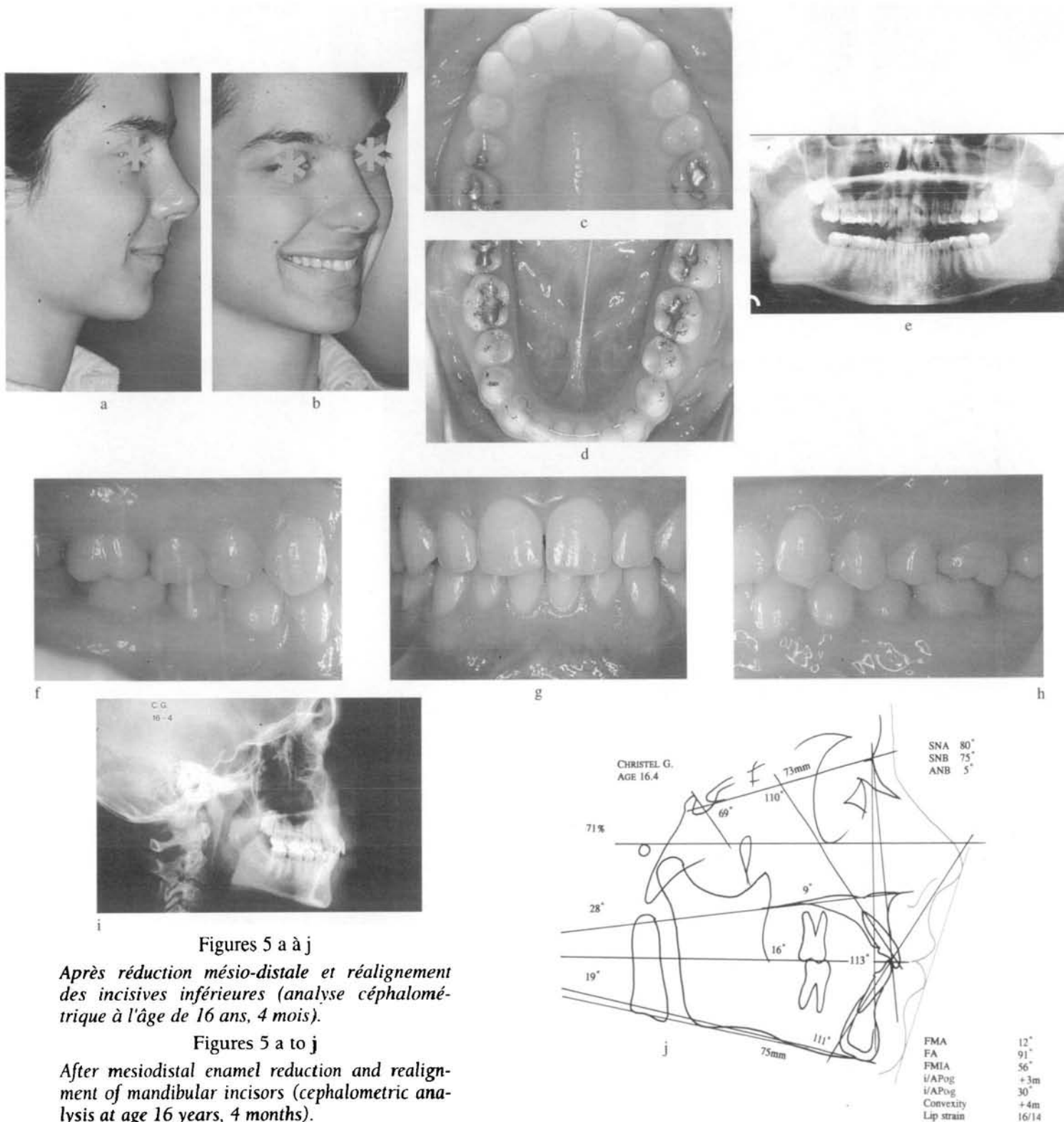
According to the traditional orthodontic theories, the treatment produced a "normal" occlusion. Some traditional rules, admitted to increase stability, are respected. The initial intercanine width is maintained. The initial lower inclination is re-established prior to the insertion of lower permanent retention (see figure 7). However, according to conventional theories, the interincisal angle was too small. The Tweed and Holdaway analyses would have considered the mandibular incisors excessively proclined with respect to the mandibular plane. They are, however, acceptable in relation to APog and in accord to the Ricketts and the Steiner prescriptions. A retention period (5 years, 10 months) was, as advised by Riedel, sufficiently long. Nevertheless, mandibular arch stability was not obtained.

It should be noted that arch length decreased by 1 mm during phase I because of mesial drift of the mandibular first molars, but increased by 1,5 mm during phase II because of incisor proclination. The mandibular dental arch thus drifted mesially during the entire treatment.

Was the instability caused by a natural tendency of the human dentition, physiologic mesial drift, aging of the dentition, or the orthodontic diagnosis, treatment planning and therapy ? We decided to

avons décidé de réévaluer le traitement et d'en comparer les résultats avec ceux qu'on aurait pu obtenir si ce cas avait été traité selon le concept de la pseudo-Classe I.

reevaluate the treatment and to compare the actual results with the results that could have been obtained if we had treated the case according to the pseudo-Class I concept.

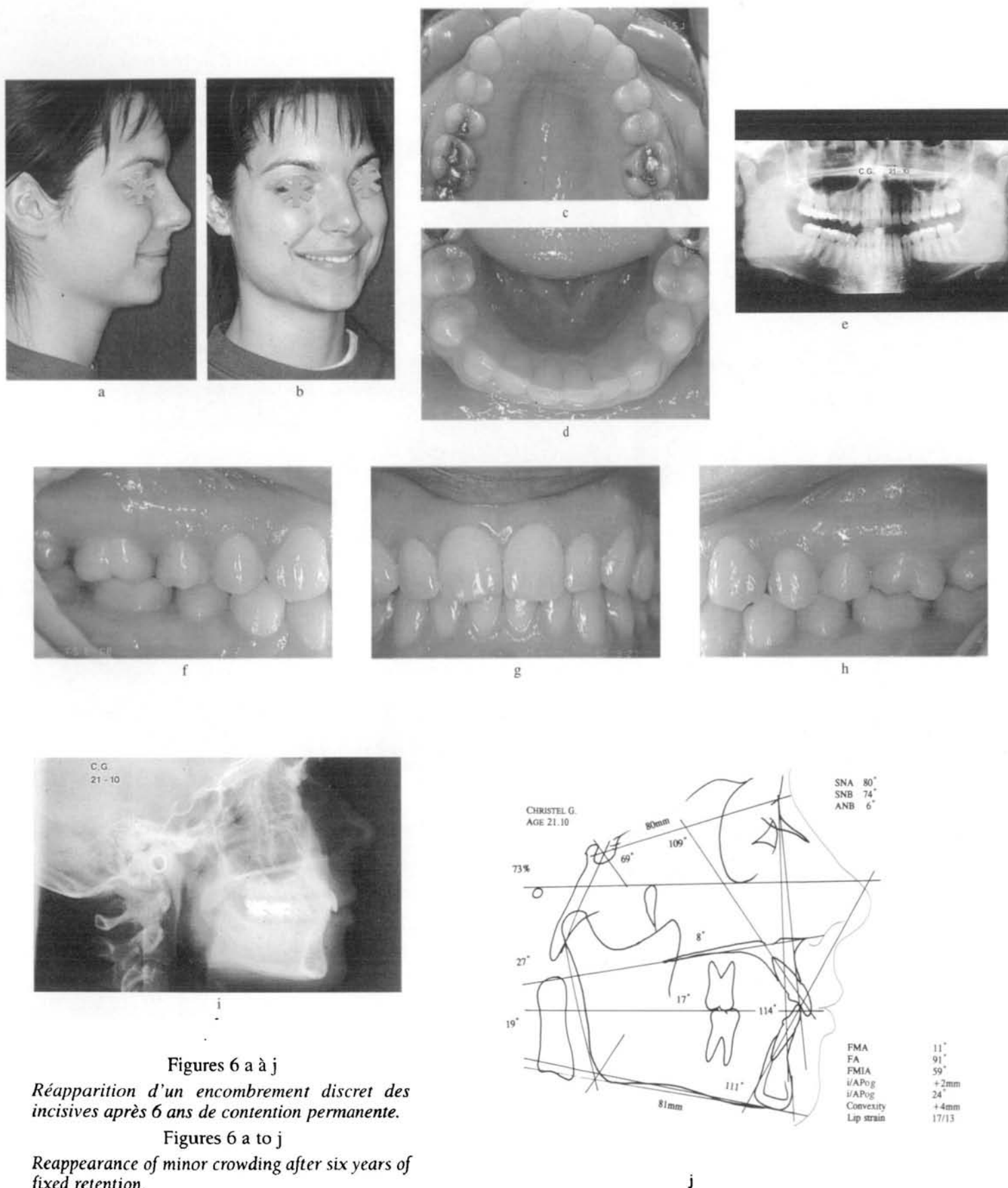


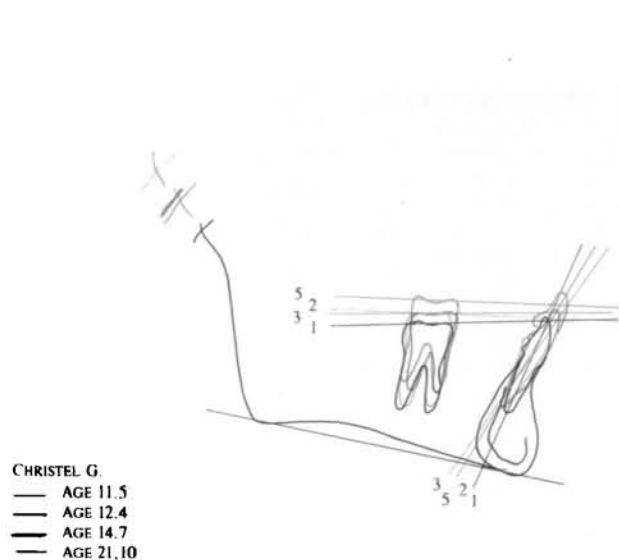
Figures 5 a à j

Après réduction mésio-distale et réalignement des incisives inférieures (analyse céphalométrique à l'âge de 16 ans, 4 mois).

Figures 5 a to j

After mesiodistal enamel reduction and realignment of mandibular incisors (cephalometric analysis at age 16 years, 4 months).

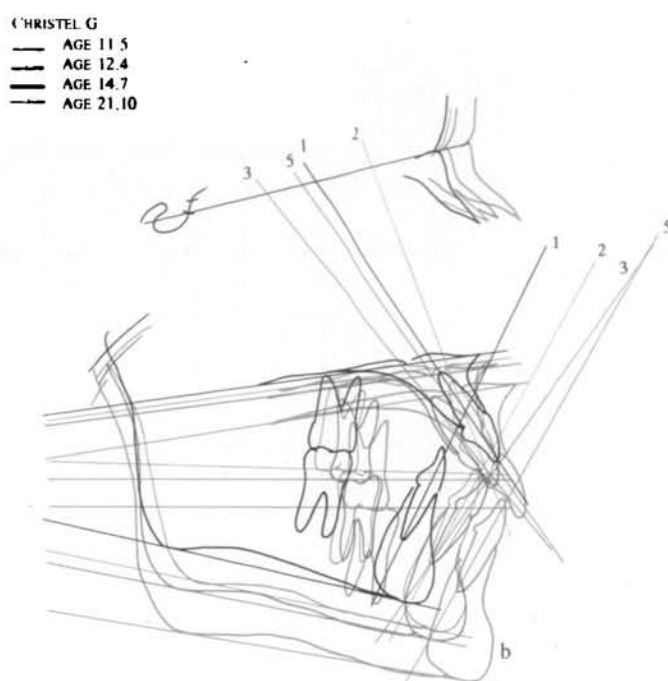




a

Figures 7 a et b

Superposition des tracés céphalométriques avant traitement (1), après la phase I (2), après la phase II (3), et après six ans de contention permanente (5).



Figures 7 a et b

Superimposition of cephalometric tracings before treatment (1), after phase I (2), after phase II (3), and after six years of fixed retention (5).

	Initiale (1)	Phase I (2)	Phase 2 (3)	Long terme (5) Post-retention (5)
Age (années, mois) Age (years, months)	11.5	12.4	14.7	21.10
ANB	8.5°	6°	5°	6°
FMA	12.0°	12.5°	14.7°	14.7°
FA	93°	93°	90°	91°
FMIA	64°	60°	52°	59°
i/APog	- 1.5 mm	+ 2 mm	+ 3 mm	+ 2 mm
i/APog	26°	25°	33°	24°
Convexité Convexity	+ 8 mm	+ 5 mm	+ 4 mm	+ 4 mm
Incisive sup. Max. incisor	111°	95°	105°	109°
Incisive inf. Mand. incisor	103°	108°	115°	111°
I / i	120°	130°	105°	114°

Tableau I

Analyses céphalométriques.

Table 1

Cephalometric analyses.

Segment latéral Arcade mand. Buccal segment Mand. arch	Pseudo-Class I Phase I	Traitement effectué Actual treatment	Segment latéral Arcade max. Buccal segment Max. arch	Pseudo-Class I Phase II	Traitement effectué Actual treatment
D 3 R 3	- 3.0	-	D 3 R 3	- 8.0	- 2.0
G 3 L 3	- 1.5	+ 1.0	G 3 L 3	- 5.0	- 1.0
D 4 R 4	- 4.5	-	D 4 R 4	- 6.0	-
G 4 L 4	- 1.5	-	G 4 L 4	- 3.5	-
D 5 R 5	- 5.0	-	D 5 R 5	- 5.5	-
G 5 L 5	- 3.5	-	G 5 L 5	- 4.0	-

G = gauche. D = droite. (-) : mouvement distal. (+) : mouvement mésial.

L = left. R = right. (-) : distal movement. (+) : mesial movement.

Tableau II

Mouvement distal des cuspides vestibulaires (mm).

Table II

Distal movement of buccal cusps (mm).

Arcade mandibulaire Mand. arch	3-3	4-4	5-5	Long. arcade Arch length	32	31	41	42
Initiale Pretreatment	25.0	35.0	38.0	61.5	-	-	-	-
Phase I	25.0	34.0	38.0	60.5 (- 1.0)	3.0	4.0	5.0	3.0
Phase II	25.0	34.0	38.0	63.0 (+ 1.5)	-	-	-	-
Simulation : traitement pseudo-Cl. I Simulated pseudo-Cl. I treatment	25.0	35.0 (+ 1.0)	38.5 (+ 0.5)	62.5 (+ 1.0)	3.0	3.0 (- 1.0)	3.0 (- 2.0)	3.0
Simulation : traitement effectué Simulated actual treatment	26.0 (+ 1.0)	-	-	62.5 (+ 1.0)	4.0 (+ 1.0)	5.5 (+ 1.0)	6.0 (+ 1.5)	5.5 (+ 2.5)

(+) : mésialisation. (-) : distalisation.

(+) : mesial movement. (-) : distal movement.

Tableau III

Mensurations de l'arcade mandibulaire (mm).

Table III

Mandibular arch measurements (mm).

2 - SIMULATION DU TRAITEMENT SELON LE CONCEPT DE LA PSEUDO-CLASSE I

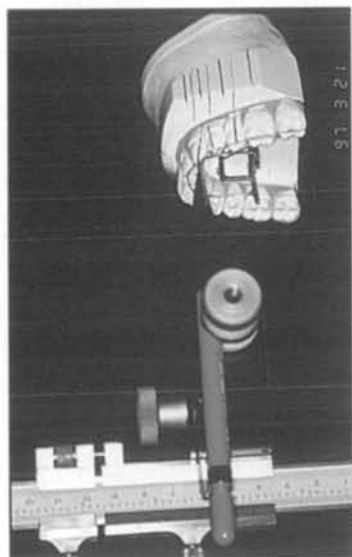
2 - SIMULATED TREATMENT

Les moulages obtenus à la fin du traitement orthopédique (phase I) ont été dupliqués trois fois. A l'aide d'un trusquin, on a gravé des entailles verticales, parallèles au dos, reliant les cuspidés des canines et des prémolaires aux socles. En utilisant la technique de Pindex, on a construit sur le moulage mandibulaire, un arc lingual amovible – donc interchangeable – de forme idéale et ne touchant que les incisives les plus linguales. Puis, chaque moulage a été monté sur un articulateur semi-adaptable pour la simulation de traitement (fig. 8).

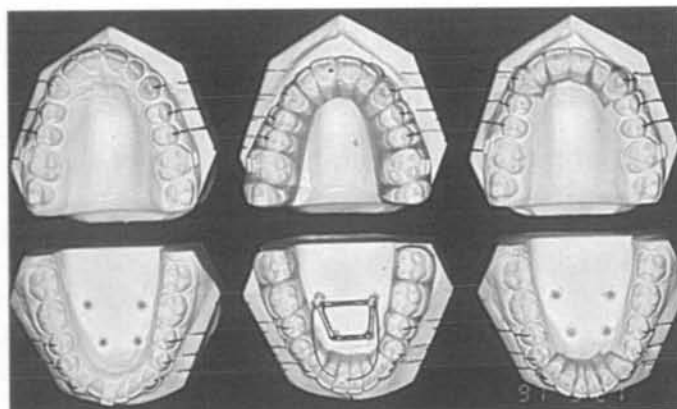
Cette simulation selon les prescriptions de la pseudo-Classe I a été effectuée en deux phases. Durant la phase I, les incisives mandibulaires ont été alignées le long de l'arc lingual, après distalisation suffisante des secteurs latéraux mandibulaires. L'arcade maxillaire permettait de guider le mouvement dentaire mandibulaire. Au cours de la phase II, l'arcade maxillaire a été distalée par rapport aux canines mandibulaires.

Three duplicates were made of the maxillary and mandibular casts taken after phase I therapy. Vertical grooves were inscribed parallel to the backs of the casts, relating the cusps of the bicuspids and cuspids to the bases of the casts (fig. 8). Using the Pindex technique, a removable ideal lingual arch, contacting the most lingually positioned mandibular incisors, was constructed on the mandibular cast. Each cast was mounted on a semi-adjustable articulator for the treatment simulation.

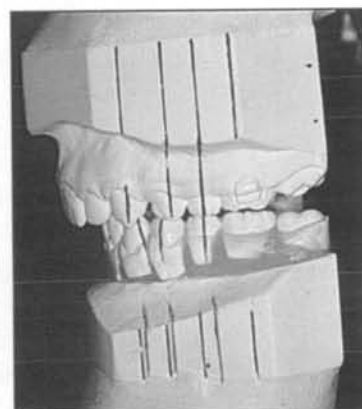
Pseudo-Class I treatment was simulated in two phases. In phase I, the mandibular arch was properly aligned around the lingual arch after the mandibular buccal segments were sufficiently distalized. The maxillary arch was used to guide the mandibular tooth movement. In phase II, the maxillary arch was distalized in relation to the mandibular canines.



a



b



c

Figures 8 a à c

*a : entailles verticales, parallèles au dos des modèles, gravées à l'aide d'un trusquin ;
b : arc lingual idéal amovible façonné sur le moulage inférieur ;
c : moulages montés sur articulateur, pour illustrer la simulation de traitement.*

Figures 8 a to c

*a : grooves inscribed parallel to backs of casts with trusquin ;
b : removable ideal lingual arch constructed on mandibular cast ;
c : casts mounted on articulator for treatment simulation.*

On a mesuré la largeur d'arcade entre les cuspides des canines et celles des prémolaires. La longueur de l'arcade mandibulaire a été définie comme la distance entre la face mésiale ou le sillon vestibulaire de la première molaire permanente et le point de contact des incisives centrales. Afin d'évaluer le mouvement des incisives, les distances entre l'arc lingual et le milieu du bord incisif de chacune des quatre incisives mandibulaires ont été mesurées parallèlement au plan occlusal.

Après le mouvement sagittal des canines et prémolaires, on a tracé des lignes de référence passant par les cuspides vestibulaires, reliant les cuspides vestibulaires de ces dents aux socles. Les différences entre les sillons de référence (en bleu) et ces nouvelles lignes (en rouge) mesureraient le déplacement cuspidien des dents concernées. Notons que les rotations et/ou versions de ces dents peuvent affecter ces mesures.

2 - 1 - Diagnostic

Bien que la relation molaire n'ait pas de valeur diagnostique, le concept de la pseudo-Classe I ajoute de la valeur aux critères traditionnels, pour plusieurs raisons :

- l'encombrement incisif mandibulaire peut masquer la sévérité d'une Classe II dentaire ;
- en denture permanente, on peut considérer qu'une première molaire maxillaire en rotation mésio-palatine occupe une position trop mésiale sur l'arcade ;
- la configuration de l'encombrement incisif est de la plus grande importance pour détecter une asymétrie de l'arcade et évaluer la longueur d'arcade, la largeur intercanine et la position de la canine mandibulaire ;
- le plan de traitement est établi en fonction de la canine mandibulaire.

Ce cas a l'apparence d'une "Classe I avec encombrement mandibulaire" mais un diagnostic de pseudo-Classe I aurait relevé les faits suivants :

- *au niveau dentaire* (fig. 9) : Classe II plus sévère à droite ; asymétrie des arcades maxillaire et mandibulaire ; rotation mésiale de la première molaire maxillaire ; secteurs latéraux maxillaires trop mésiaux ; incisive centrale mandibulaire droite (sinon les quatre) vestibuloversée, donc longueur d'arcade instable ;

Arch width was measured between the cusps of the canines and bicuspid. Arch length was defined as the distance from the mesial or the buccal groove of the first permanent molar to the contact point of the central incisors. To judge incisor movement, the distances between the lingual arch and the center of the incisal edges of the four mandibular incisors were measured parallel to the occlusal plan.

After the sagittal movement of the canines and bicuspid, reference lines were drawn through the buccal cusps, relating the buccal cusps of the teeth to the bases of the casts. The differences between the references grooves (blue) and the new lines (red) indicated the amount of movement. It should be noted that these measurements could have been influenced by tooth rotations and tipping.

2 - 1 - Diagnosis

Although the molar relationship has no diagnostic value, the pseudo-Class I concept adds substance to traditional diagnoses for several reasons :

- mandibular incisor crowding can mask the severity of a dental Class II ;
- a mesially rotated maxillary first molar in the permanent dentition is assumed to be too mesially located in the dental arch ;
- the configuration of crowding is of the utmost importance for the detection of arch asymmetry and the evaluation of arch length, intercanine width and mandibular canine location ;
- the treatment plan is established according to the mandibular canine.

This case presented as an apparent "Class I with mandibular crowding", but a pseudo-Class I diagnosis would have noticed the following :

- *dental* (fig. 9) : Class II more severe on the right side ; mandibular and maxillary arch asymmetry ; maxillary first molar mesially rotated ; maxillary buccal segments too mesially located ; proclination of right mandibular incisor, if not all mandibular incisors ; arch length thus instable ;

• *au niveau squelettique* (fig. 2) : tendance à la Classe II avec supraclusion ($ANB = 6^\circ$; $ENA-ENP/Me-Go = 20^\circ$) ; la légère propulsion mandibulaire sur le céphalogramme contraste avec le surplomb de 5 mm sur les moulages.

2 - 2 - Plan de traitement

– Distalisation des secteurs latéraux mandibulaires, plus importante à droite qu'à gauche, jusqu'à disparition de l'encombrement incisif : ceci permettra à l'incisive centrale mandibulaire droite d'être distalée.

– Distalisation du secteur latéral maxillaire droit jusqu'à ce qu'il devienne symétrique du secteur latéral gauche.

– Distalisation des secondes molaires maxillaires ; distalisation et rotation des premières molaires maxillaires ; repositionnement distal des prémolaires maxillaires.

– Correction orthopédique de la Classe II squelettique.

– Réévaluation.

• *skeletal* (fig. 2) : Class II tendency with deep bite ($ANB = 6^\circ$, $ANS-PNS/GoMe = 20^\circ$) ; mild protrusion compared to casts which show 5 mm overjet.

2 - 2 - Treatment plan

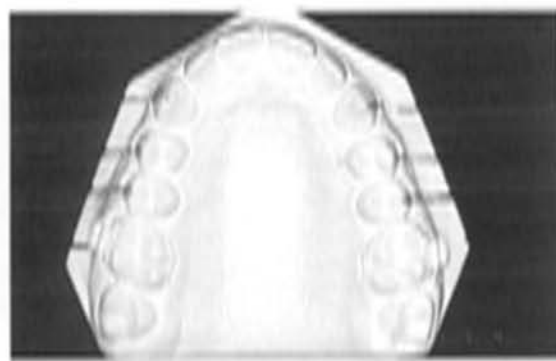
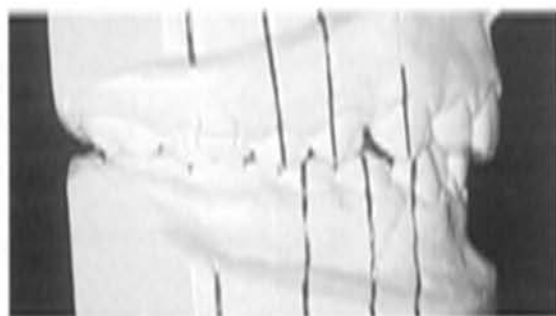
– Distalization of the mandibular buccal segments, more on the right side than the left, until the crowding is resolved. This will allow the mandibular right central incisor to move distally.

– Distalization of the maxillary right buccal segment until it is symmetrical with the maxillary left buccal segment.

– Distal translation of the maxillary second molars ; distal translation and rotation of the maxillary first molars ; distal relocation of the maxillary bicuspid.

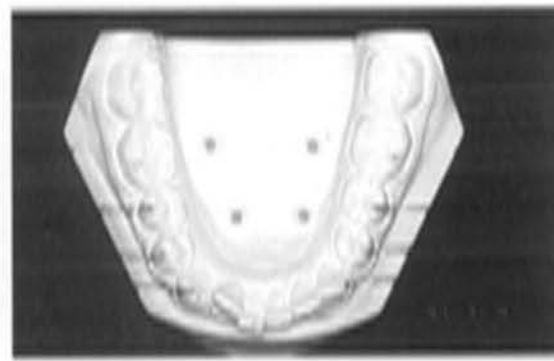
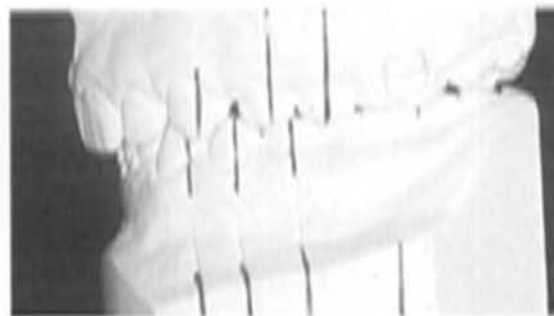
– Orthopedic correction of the skeletal Class II.

– Reevaluation.



Figures 9 a à d

Malgré son apparence de Classe I, ce cas est une véritable Classe II avec les caractéristiques typiques de la pseudo-Classe I.



Figures 9 a to d

Although it has Class I appearance, case is actually Class II with pseudo-Class I characteristics.

2 - 3 - Phase I

Démarche thérapeutique

A l'arcade mandibulaire, en denture permanente, lorsqu'il existe un encombrement incisif, le "pare-choc" labial est généralement indiqué pour distaler les molaires. Cet appareil est bien toléré, et l'alignement spontané des incisives mandibulaires ne s'obtient pas avant la distalisation active des canines (fig. 10).

Il est également possible d'obtenir un mouvement de translation distale des dents mandibulaires avec des ressorts ; néanmoins, cette procédure demande une collaboration sans faille de la part du patient pour assurer l'ancrage des dents antérieures (fig. 11).

Résultats de l'alignement (fig. 12, tableaux II et III)

- Les cuspidés des canines mandibulaires droite et gauche ont été distalées respectivement de 3 mm et 1,5 mm ;
- les cuspidés vestibulaires des premières et deuxième prémolaires mandibulaires droites ont été distalées respectivement de 4,5 et de 5 mm, celles des prémolaires gauches respectivement de 1,5 mm et de 3,5 mm ;
- la largeur intercanine n'a pas été changée (25 mm) ;
- la largeur entre les premières et deuxième prémolaires a été augmentée respectivement de 1 et de 0,5 mm ;
- la longueur d'arcade a été augmentée de 1 mm ;
- les incisives ont été alignées à une distance de 3 mm de l'arc lingual ;
- les incisives centrales gauche et droite ont été distalées respectivement de 1 et de 2 mm ; les incisives latérales sont restées inchangées.

Simulation de la phase I

A ce stade, on a simulé le traitement orthopédique afin d'illustrer ce qui se serait produit pour des incisives initialement bien alignées ou si l'encombrement avait été intercepté plus précocement. On aurait alors constaté une tendance à la Classe II molaire et canine à droite, et à un bout à bout à gauche, le secteur maxillaire droit étant trop mésial (fig. 13 b). Une simulation céphalométrique, prenant en considération la distalisation des incisives mandibulaires et la position en propulsion de

2 - 3 - Phase I

Mechanics

Lip-bumper therapy is generally indicated for distalization of the mandibular first molars in fully erupted, crowded dentitions. This treatment is well tolerated, and spontaneous alignment of the mandibular incisors does not occur until after the active distalization of the mandibular canines (fig. 10).

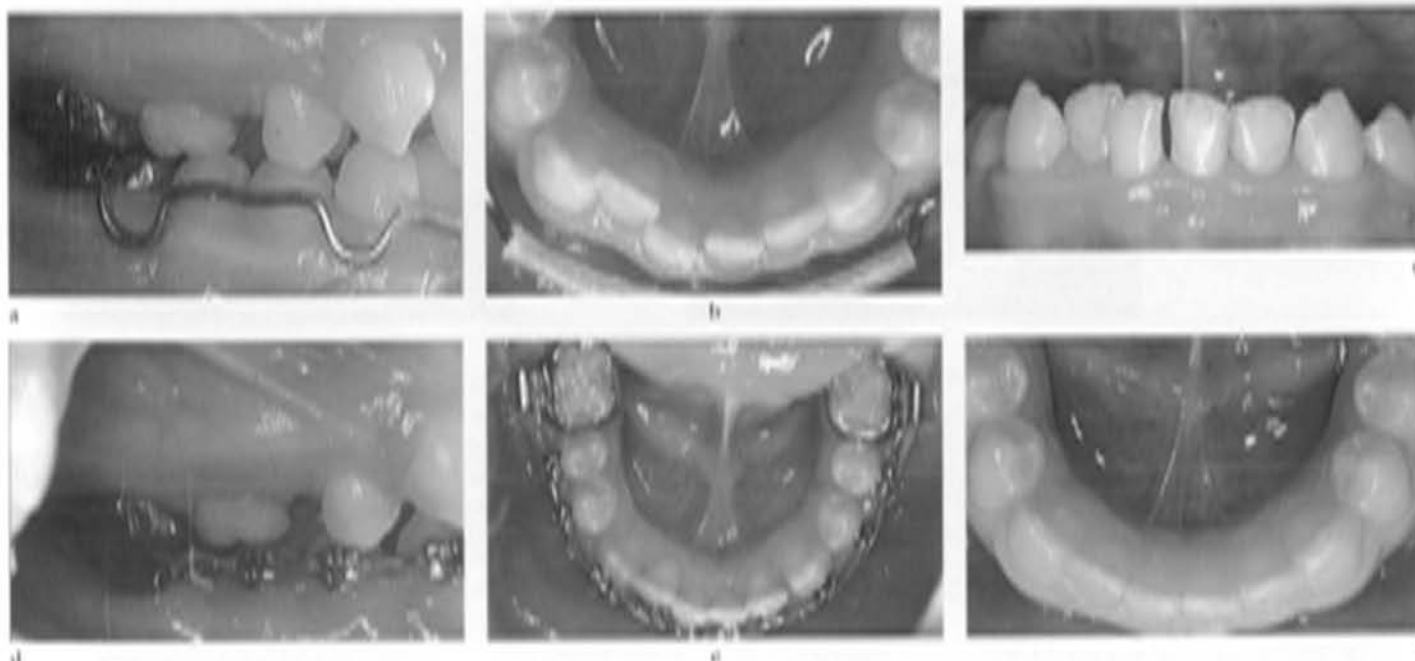
Coil springs can also be used to produce bodily distal movement of the mandibular teeth, but they require unfailing patient cooperation for maintaining anterior anchorage (fig. 11).

Alignment results (fig. 12, tables II and III)

- Buccal cusps of mandibular right and left canines distalized 3 mm and 1,5 mm, respectively ;
- buccal cusps of mandibular right first and second bicuspid distalized 4,5 mm and 5 mm, respectively ; buccal cusps of mandibular left first and second bicuspid distalized 1,5 mm and 3,5 mm, respectively ;
- intercanine width unchanged (25 mm) ;
- distances between mandibular first and second bicuspid increased 1 mm and 0,5 mm, respectively ;
- arch length increased 1 mm ;
- incisors aligned at distance of 3 mm from lingual arch ;
- left and right central incisors distalized 1mm and 2 mm, respectively ; lateral incisors unchanged.

Simulated phase I treatment

At this point, phase I orthopedic treatment was simulated to show what would happen if the mandibular arch had been well aligned or if the crowding had been intercepted at an earlier stage. There would have been a molar and canine Class II tendency on the right side and a molar and canine cusp to cusp relationship on the left side, with the maxillary right buccal segment positioned too mesially (fig. 13 b). Simulated cephalo-

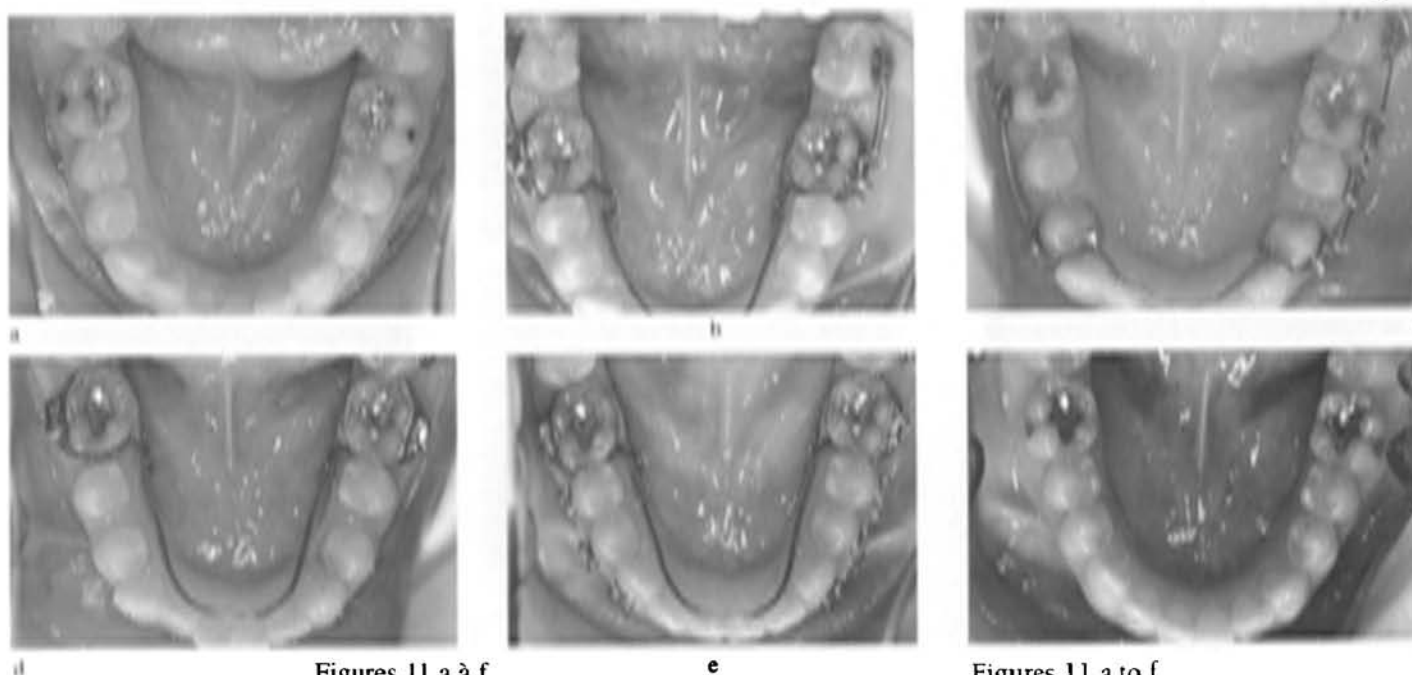


Figures 10 a à f

Traitement typique avec "pare-choc" labial, illustrant le repositionnement des molaires mandibulaires et la distalisation active des secteurs latéraux maxillaires et mandibulaires.

Figures 10 a to f

Typical lip-bumper therapy, showing relocation of mandibular molars and active distalization of maxillary and mandibular buccal segments.

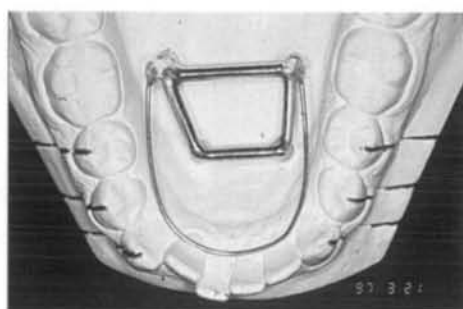


Figures 11 a à f

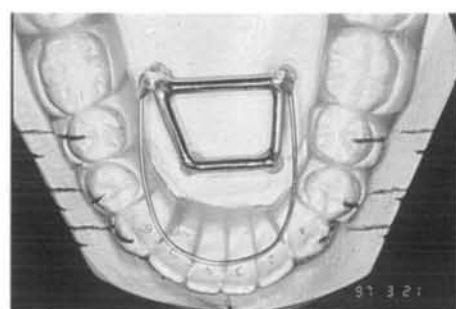Distalisation en masse typique des dents mandibulaires à l'aide de ressorts. Plusieurs arcs linguaux ont été utilisés ; l'ancrage antérieur a été maintenu avec une force extra-orale et des élastiques intermaxillaires. Noter l'alignement spontané des incisives après distalisation des canines mandibulaires.

Figures 11 a to f

Typical bodily distalization of mandibular teeth using coil springs. Several lingual arches were used ; anterior anchorage was maintained with extraoral forces and intraoral elastics. Note spontaneous incisor alignment following active distalization of mandibular canines.



a



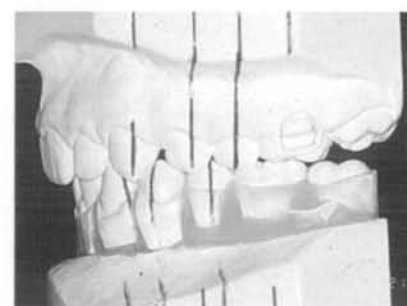
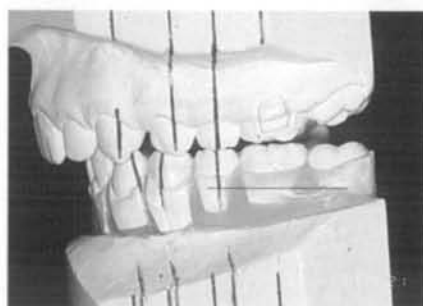
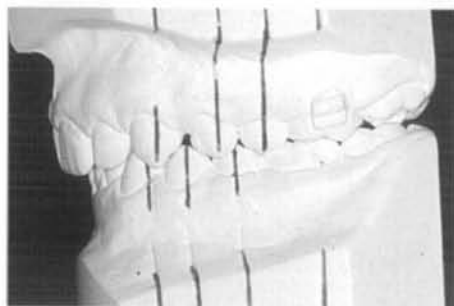
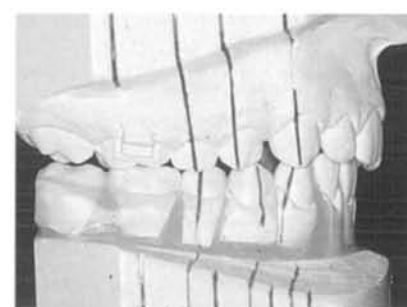
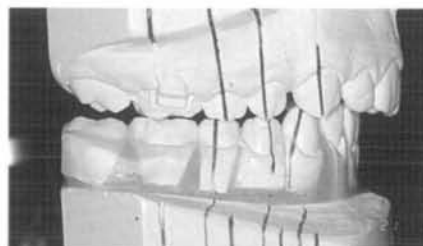
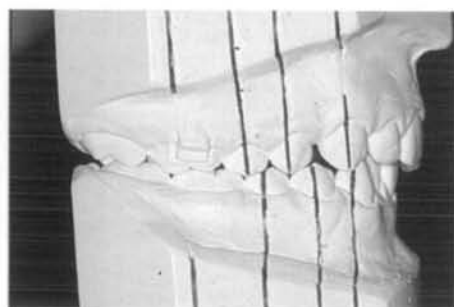
b

Figures 12 a et b

Alignement de l'arcade mandibulaire selon le concept de la pseudo-Classe I : le mouvement est illustré par la relation des lignes rouges avec les sillons de référence bleus. Les incisives mandibulaires se sont disposées autour de l'arc lingual après la distalisation adéquate des secteurs latéraux. Noter l'asymétrie initiale des canines

Figures 12 a and b

Alignment of mandibular arch according to pseudo-Class I concept (movement illustrated by relationship of red lines to blue reference grooves). Mandibular incisors aligned around lingual arch following adequate distalisation of buccal segments.



a

b

c

Figures 13 a à c

a : résultats obtenus à la fin de la phase I du véritable traitement orthopédique ;

b : résultats de la simulation de la phase I du traitement selon le concept de la pseudo-Classe I ;

c : résultats de la simulation de la phase I du traitement si l'arcade mandibulaire avait été correctement alignée. Noter l'asymétrie des secteurs latéraux maxillaires.

Figures 13 a to c

a : results of actual phase I orthopedic treatment ;

b : results of simulated phase I treatment according to pseudo-Class I concept ;

c : results of simulated phase I treatment if mandibular arch had first been properly aligned (note asymmetry of maxillary buccal segments).

la mandibule observée sur le cliché pris en fin de phase I, montre un angle ANB augmenté (fig. 14).

La super-Classe I molaire de la fin du traitement orthopédique était illusoire. Elle masquait une Classe II dentaire et une asymétrie des secteurs latéraux aux deux arcades. Le traitement orthopédique s'est montré inadéquat du fait d'un diagnostic erroné. Si l'arcade dentaire mandibulaire avait été alignée, nous n'aurions jamais interrompu le traitement orthopédique si tôt. Rétrospectivement, l'insuffisance du traitement orthopédique aurait pu être déduite de l'analyse céphalométrique ($ANB \approx 6^\circ$, super-Classe I molaire, surplomb = 5 mm) et aurait permis de comprendre pourquoi nous n'avons pas obtenu l'amélioration du profil attendue. Si ce cas avait été traité selon le concept de la pseudo-Classe I, la phase orthopédique aurait été poursuivie et l'on aurait obtenu le résultat de la phase I illustré par la figure 13 c.

metric analysis, taking into account the distalization of the mandibular incisors and the protrusive position seen in the cephalogram at the end of phase I, shows an increased ANB angle (fig. 14).

The super-Class I occlusion at the end of the traditional phase I treatment was illusory. It masks a dental Class II as well as an asymmetry of the maxillary and mandibular buccal segments. Due to improper diagnosis, the orthopedic treatment was inadequate. If the mandibular arch had been properly aligned first, we would never have discontinued the orthopedic treatment when we did. In retrospect, the inadequacy of the orthopedic treatment could have been deduced from the cephalometric analysis ($ANB = 6^\circ$, super-Class I relationship; 5 mm overjet), which could have explained why we did not obtain the expected profile improvement. If the case had been treated according to the pseudo-Class I concept, orthopedic treatment would have continued longer, and a phase I result as shown in figure 13 c would have been obtained.

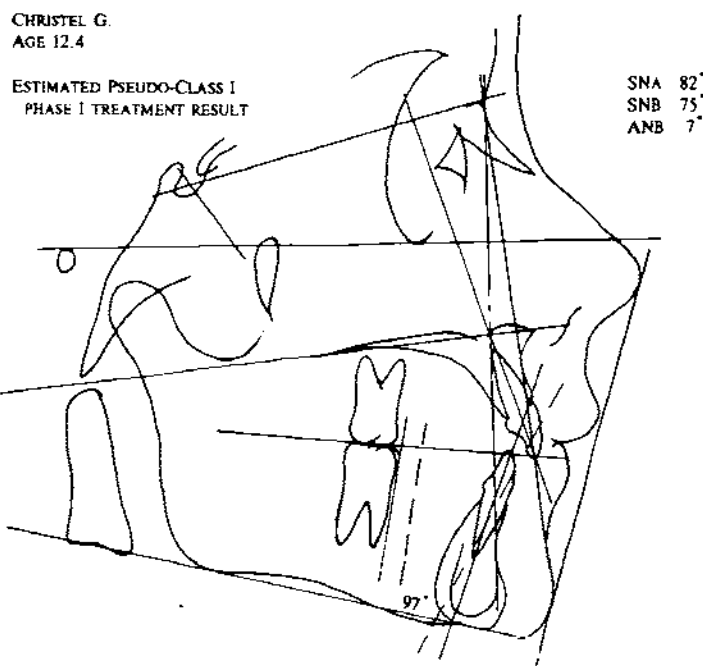


Figure 14

Simulation de l'analyse céphalométrique obtenue à la fin de la phase I : arcade inférieure alignée en premier (cf. figure 13 b).

Figure 14

Simulation of cephalometric result of phase I result, if lower arch was aligned first (refer to figure 13 b).

2 - 4 - Phase II

Démarche thérapeutique

Il existe plusieurs techniques pour distaler les arcades maxillaire et mandibulaire. Les forces intra-maxillaires entraînent une perte d'ancrage mésial, ce qui est très néfaste dans le type de cas dont nous discutons. Les deuxième molaires maxillaires peuvent être distalées avec des ressorts à condition que l'ancrage mésial soit assuré par une force extra-orale, un arc transpalatin et/ou la coopération du patient. On peut ensuite distaler et corriger la rotation des premières molaires mandibulaires avec des attaches et des ressorts. C'est seulement lorsque les ailes mésiales des attaches sont ligaturées qu'on peut obtenir simultanément les deux mouvements.

L'utilisation d'un tube extra-oral rotatif^{5, 6, 12} permet un mouvement simultané de rotation et de translation distale sans perte d'ancrage antérieur (fig. 15). Les résultats obtenus avec la technique de distalisation décrite par Cetlin et Ten Hooft¹⁵ sont également satisfaisants.

Prenant la canine mandibulaire pour dent-clé dans une arcade correctement alignée, la canine maxillaire peut être placée en parfaite Classe I moyennant une inclinaison axiale correcte (fig. 16). La première molaire maxillaire sera alors placée automatiquement dans une position idéale ou "position individuelle optimale"⁷⁻⁹.

Résultats (fig. 16, tableau II)

- Les canines maxillaires droite et gauche ont été distalées respectivement de 8 et de 5 mm ;
- les cuspides vestibulaires des première et deuxième prémolaires maxillaires droites respectivement, de 6 et de 5,5 mm, celles de gauche de 3,5 et de 4 mm.

Discussion

La différence de recul des canines maxillaires droite et gauche est le reflet, d'une part de l'asymétrie de l'arcade maxillaire, d'autre part de la présence d'un diastème distal à la canine droite. Cependant, elle est également influencée par les rotations et versions dentaires. Le mouvement distal des dents maxillaires peut s'expliquer par le manque de

2 - 4 - Phase II

Mechanics

Several techniques are available for distal movement of the maxillary and mandibular arches. Intramaxillary forces tend to cause a loss of mesial anchorage, but in the type of case under discussion, this effect would obviously be unlikely. The maxillary second molars should be distalized with coil springs only if mesial anchorage can be ensured through extraoral forces, a transpalatal bar, and/or patient cooperation. The maxillary first molars can then be distally translated and rotated with brackets and coil springs. If only the mesial wings of the brackets are ligatured, both movements can be obtained simultaneously.

A rotational headgear tube^{5, 6, 12} can produce simultaneous distal rotation and translation without loss of mesial anchorage (fig. 15). The distalizing technique described by Cetlin et Ten Hooft¹⁵ provides satisfactory results¹⁵.

Using the mandibular canine in a well-aligned mandibular arch as the key tooth, the maxillary cuspid should be placed in a perfect Class I occlusion with proper axial inclination (fig. 16). The maxillary first molar will then be located in an ideal or optimal individual position⁷⁻⁹.

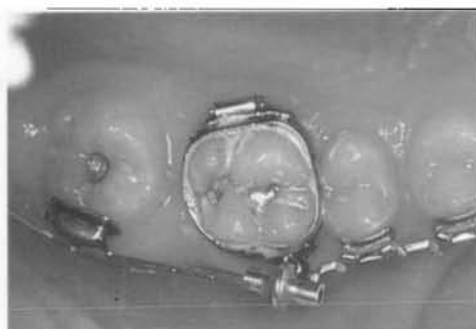
Results (fig. 16, table II)

- Cusps of maxillary right and left canines distalized 8 mm and 5 mm, respectively ;
- buccal cusps of maxillary right first and second bicuspids distalized 6 mm and 5,5 mm, respectively ; buccal cusps of maxillary left first and second bicuspids distalized 3,5 mm and 4 mm, respectively.

Discussion

The difference in the amount of distalization of the maxillary right and left canines was partly due to the maxillary arch asymmetry, and partly to the diastema distal to the right canine. However, it was also influenced by tooth rotations and tipping. The distal movement of the maxillary teeth could be explained by the lack of condylar growth due to premature interruption of

croissance condylienne lié à l'interruption prématurée de la thérapeutique orthopédique, aussi bien que par le recul en masse des dents maxillaires et la rotation des molaires.

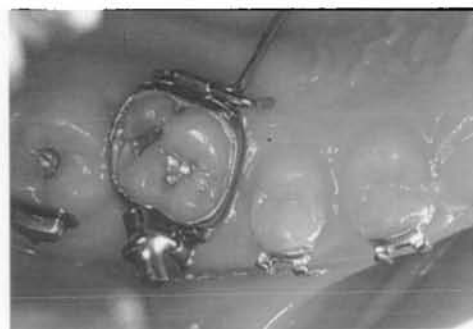

a

Figures 15 a et b

Distalisation des deuxième puis premières molaires maxillaires à l'aide d'une force extra-orale avec un tube rotatif et d'un arc transpalatin.

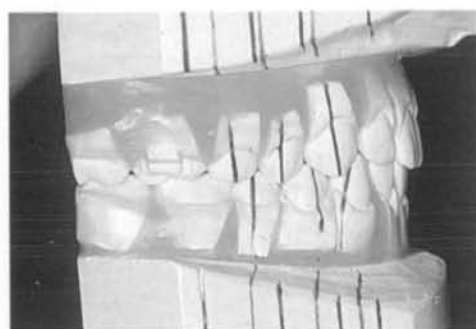the orthopedic therapy, as well as the bodily distal relocation of the maxillary teeth and the correction of mesial maxillary molar rotations.



b

Figures 15 a and b

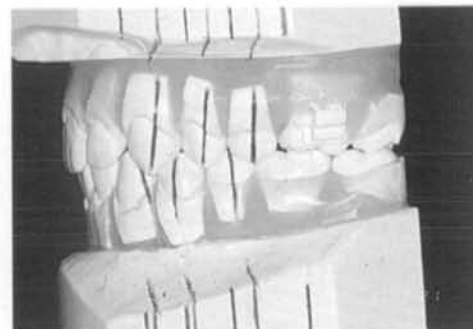Distalization of maxillary second and first molars using extraoral forces in combination with rotational headgear tube and transpalatal bar.



a

Figures 16 a et b

Simulation du résultat de la phase II. La distalisation des dents maxillaires est liée en partie au manque de la croissance condylienne dû à l'interruption prématurée du véritable traitement orthopédique, en partie au mouvement de distalisation.



b

Figures 16 a and b

Simulated phase II result. Distalization of maxillary teeth is partly related to condylar growth missed in actual treatment, and partly to distal movement.

3 - COMPARAISON AVEC LE TRAITEMENT EFFECTUÉ

3 - 1 - Démarche thérapeutique

La phase II du traitement effectué – alignement des incisives mandibulaires, fermeture des espaces de l'arcade maxillaire, version et torque des incisives et canines maxillaires – a été simulée sur les moulages en utilisant le même système de lignes de référence. La lar-

3 - COMPARISON TO ACTUAL TREATMENT

3 - 1 - Mechanics

The actual phase II treatment – alignment of the mandibular incisors, maxillary space closure, and tipping and torquing of the maxillary canines and incisors – was simulated on the casts using the same system of references lines.

geur intercanine a été maintenue, comme durant le traitement effectif. Après alignement des incisives mandibulaires, les canines et les incisives maxillaires ont été positionnées par rapport à leurs antagonistes et une supraclusion et un surplomb normaux ont été établis.

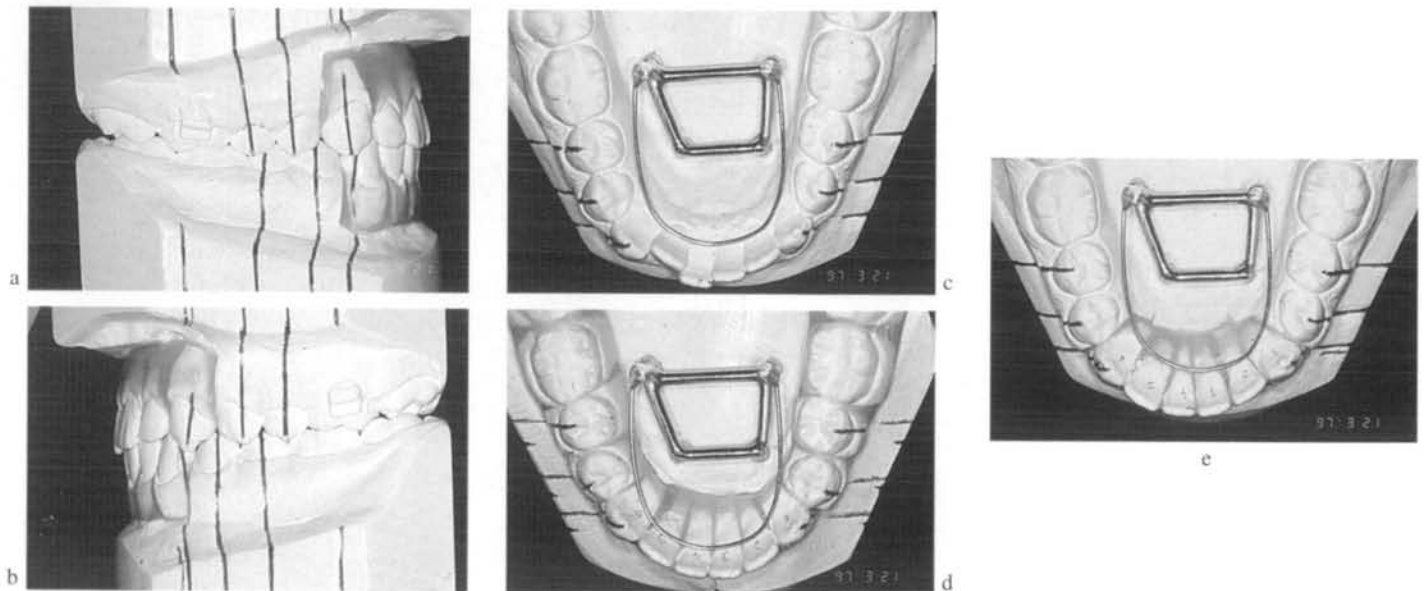
3 - 2 - Résultats (fig. 17, tableaux II et III)

- La longueur de l'arcade s'est accrue de 1 mm ;
- les incisives mandibulaires sont vestibulo-versées de 1,5 mm en moyenne avec une variation individuelle considérable ;
- la largeur intercanine s'est accrue de 1 mm ;
- la cuspide des canines maxillaires droite et gauche a été distalée, respectivement de 2 mm et de 1 mm ;
- la cuspide de la canine mandibulaire gauche a été mésialée de 1 mm ; celle de la canine mandibulaire droite est demeurée inchangée ;

The intercanine width was maintained, as in the real case. Following alignment of the mandibular anterior teeth, the maxillary canines were positioned in relation to the mandibular canines. The maxillary anterior teeth were positioned in relation to the mandibular anterior teeth, and a normal overbite and overjet were established.

3 - 2 - Results (fig. 17, tables II and III)

- Arch length increased 1 mm ;
- mandibular incisors proclined an average of 1,5 mm with considerable individual variation ;
- intercanine width increased 1 mm ;
- buccal cusps of maxillary right and left canines distalized 2 mm and 1 mm respectively ;
- buccal cusp of mandibular left canine moved 1 mm mesially ; right canine unchanged ;



Figures 17 a à e

a et b : simulation des résultats de la phase II obtenus par le véritable traitement ;
c : arcade dentaire inférieure avant le traitement ;
d : après simulation du traitement selon le concept de la pseudo-Classe I ;
e : après simulation du véritable traitement. Noter la position des incisives par rapport à l'arc lingual.

Figures 17 a to e

a and b : simulation of phase II results obtained with actual treatment ;
c : lower arch before treatment ;
d : after simulated treatment according to pseudo-Class I concept ;
e : after simulation of actual treatment.

- les premières molaires maxillaires présentent encore une rotation mésio-palatine.

3 - 3 - Discussion

Le mouvement mésial de la canine mandibulaire gauche peut être dû à une version mésiale. Le déplacement distal des canines maxillaires reflète la fermeture des diastèmes initiaux. La différence de longueur de l'arcade mandibulaire entre le traitement effectué et sa simulation sur moulages peut provenir pour une part, d'une diminution des diamètres mésio-distaux au cours de la simulation et, pour une autre part, d'une différence de version de certaines dents.

Bien que le traitement simulé selon le concept de la pseudo-Classe I aboutisse à un résultat apparemment similaire, l'occlusion réellement obtenue en diffère profondément. La denture est localisée plus mésialement dans le complexe cranio-facial. Les incisives mandibulaires sont vestibulo-versées, tandis que, dans la simulation selon le concept de la pseudo-Classe I, les incisives sont restées en place ou ont été linguo-versées. L'augmentation de la longueur d'arcade était due à la vestibuloversion incisive, tandis que dans la pseudo-Classe I, elle était obtenue par distalisation des molaires. Dès lors, on ne devrait pas utiliser la longueur d'arcade seule, pour évaluer le résultat du traitement, sans considérer les mouvements individuels des incisives mandibulaires.

Le traitement effectué a ignoré l'asymétrie des secteurs latéraux maxillaires et mandibulaires qui peut expliquer la version plus importante des incisives mandibulaires. Il a également ignoré la Classe II squelettique.

Considéré du point de vue d'Angle, le traitement orthopédique a produit une super-Classe I molaire. Puis la phase II du traitement a donné une occlusion de Classe I et un résultat occlusal considéré comme réussi. Selon le concept de la pseudo-Classe I, la phase I du traitement a produit une pseudo-Classe I sévère. La phase II du traitement, inadéquate, a ignoré les caractéristiques typiques de la pseudo-Classe I ainsi que l'asymétrie des arcades. La croissance mandibulaire favorable a contribué positivement à la relation sagittale.

On peut donc conclure que l'encombrement, qui s'est développé après traitement, peut être une récurrence de la pseudo-Classe I. La contention permanente est en mesure de maintenir

- maxillary first molars still mesially rotated.

3 - 3 - Discussion

The mesial movement of the mandibular left canine can be explained by mesial tipping. The distal movement of the maxillary canines reflect the closure of the initial diastema. The difference in arch length between the actual treatment and the simulation may be due partly to a loss of mesiodistal dimension during the simulation procedure and partly to a difference in tipping.

Although the simulated treatment according to the pseudo-Class I concept produced an apparently similar result, the present occlusion differs profoundly. The dentition is more mesially located in the maxillofacial complex. The mandibular incisors are proclined, while in the pseudo-Class I treatment the incisors remain unchanged or were retroclined. The increase in arch length was due to incisor proclination, while in the pseudo-Class I treatment it was obtained by molar distalization. Therefore, arch length alone should not be used to evaluate treatment results, without considering individual movements of the mandibular incisors.

The actual treatment ignored the asymmetry of the maxillary and mandibular buccal segments, which may explain the greater proclination of the mandibular incisors. It also ignored the skeletal Class II.

Viewed from Angle's standpoint, the orthodontic therapy produced a super-Class I molar relationship. Phase II treatment then produced a Class I molar relationship and a successful occlusal result. Viewed from the pseudo-Class I standpoint, the phase I produced a severe pseudo-Class I occlusion. Phase II treatment was inadequate and ignored the typical pseudo-Class I characteristics and arch asymmetry. Favorable mandibular growth positively affected the sagittal relationship.

It may therefore be concluded that crowding can be a relapse of a pseudo-

l'alignement incisif mandibulaire mais, sans contention permanente ou réduction amélaire mésio-distale, l'encombrement peut augmenter, la supraclusion antérieure s'approfondir et la longueur de l'arcade mandibulaire diminuer même si la largeur intercanine se maintient. Dans le cas où une légère récédive de la Classe II survient durant ou après la phase de contention, l'encombrement augmentera de façon importante tandis que la longueur de l'arcade et la largeur intercanine diminueront en raison de la superposition du développement de la pseudo-Classe I et de la récédive de la pseudo-Classe I.

Class I occlusion. Permanent retention may be able to maintain mandibular incisor alignment, but without permanent retention or mesiodistal enamel reduction, the crowding can increase, the anterior bite can deepen and arch length can decrease, although the intercanine width will remain constant. If a mild Class II relapse occurs during or after retention, crowding will increase dramatically and arch length and intercanine width will decrease because of the superimposition of pseudo-Class I development and pseudo-Class I relapse.

4 - TRAITEMENT D'UNE CLASSE II SELON LE CONCEPT DE LA PSEUDO-CLASSE I

4 - CLASS II TREATMENT ACCORDING TO THE PSEUDO- CLASS I CONCEPT

4 - 1 - Diagnostic

- *âge* : 12 ans, 11 mois ;
- *squelettique* (fig. 18, tableau IV) : Classe II, hyperdivergence (ANB = 7° ; ENA-ENP/GoMe = 32°) ; convexité = + 5 mm ; tension de la lèvre supérieure = + 3 mm ; i/APog = + 3,5 mm/18° ;
- *dentaire* : deuxièmes molaires temporaires encore présentes ; bout à bout molaire et canin ; supraclusion = 6 mm ; surplomb = 9 mm ; rotation mésiale des premières molaires maxillaires ; canines mandibulaires trop mésiales ; linguo-version de l'incisive mandibulaire latérale gauche ; ligne médiane mandibulaire déviée de 1 mm vers la gauche ; dysharmonie dento-dentaire dans le secteur antérieur mandibulaire = 1,2 mm ; diastème distal aux canines maxillaires ;
- *facial* : profil en légère Classe II ; interposition linguale en position de repos ; lèvre inférieure proéminente.

4 - 2 - Plan de traitement

- Phase I : assurer un ancrage mandibulaire maximal avant la perte des deuxièmes molaires temporaires afin de permettre la distalisation adéquate des canines ; stimuler la croissance condylienne ; freiner la croissance maxillaire.
- Phase II : distaler les dents maxillaires et mandibulaires ; corriger distalement la rotation

4 - 1 - Diagnosis

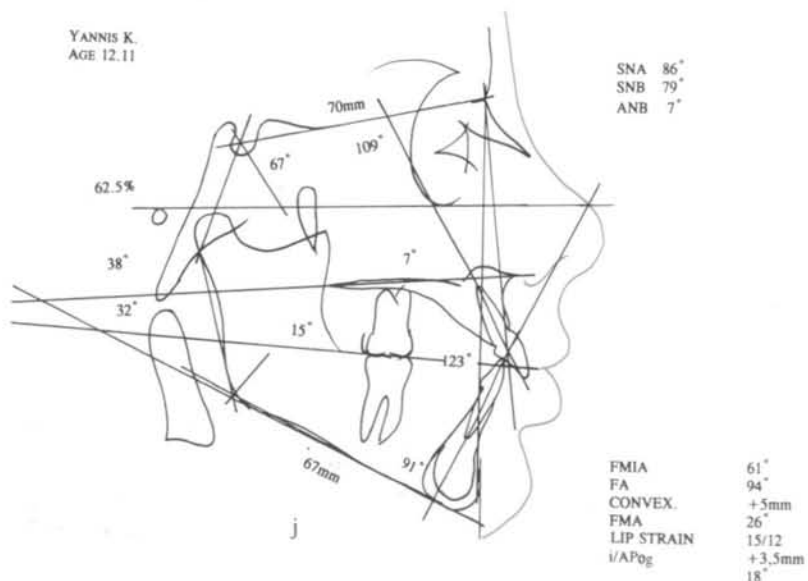
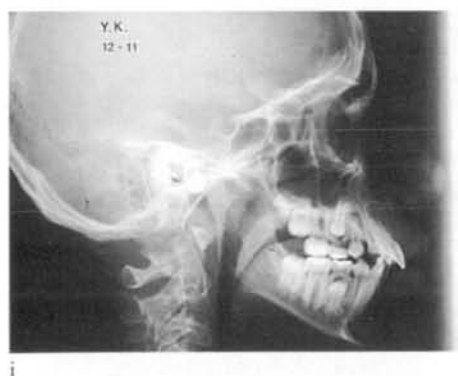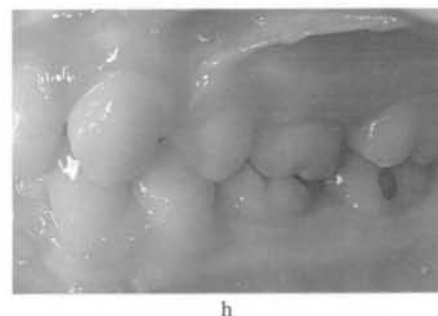
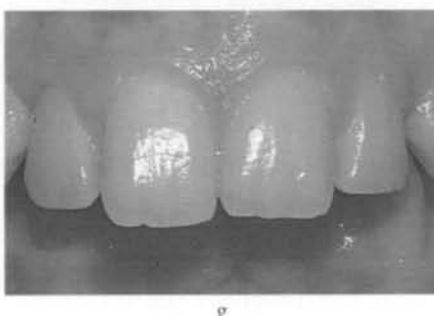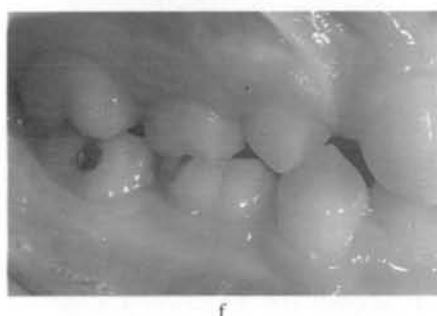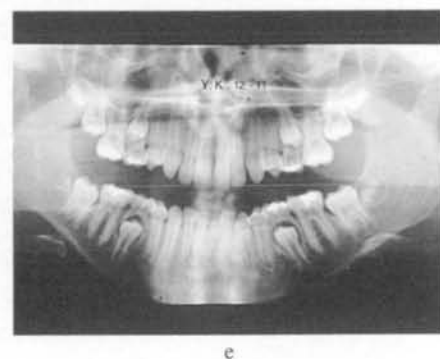
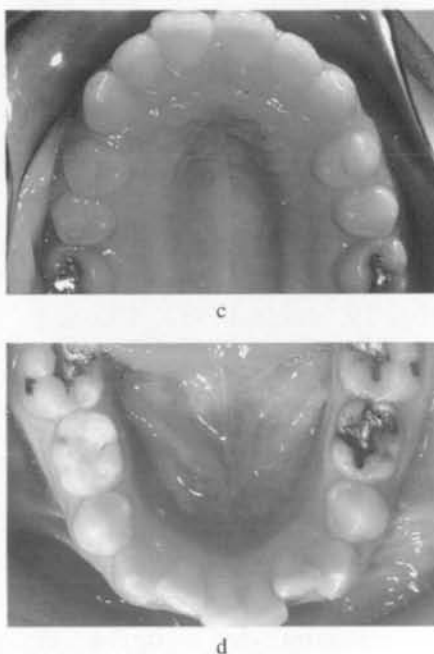
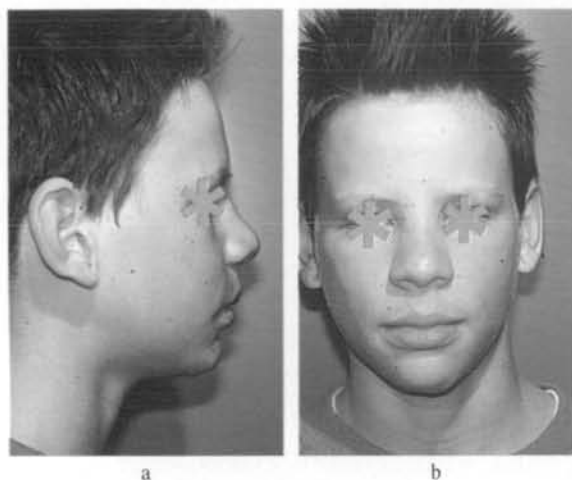
- *age* : 12 years, 11 months ;
- *skeletal* (fig. 18, table IV) : Class II malocclusion with open bite (ANB = 7° ; ANS-PNS/GoMe = 32°) ; convexity = + 5 mm ; upper lip strain = + 3 mm ; i/APog = + 3,5 mm/18° ;
- *dental* : second deciduous molars present ; cusp-to-cusp molar and canine relationships ; overbite = 6 mm ; overjet = 9 mm ; mesially rotated maxillary first molars ; mandibular canines too mesially located ; linguoversion of mandibular left lateral incisor ; mandibular midline deviated 1 mm left ; mandibular anterior tooth excess = 1,2 mm ; spacing distal to maxillary canines ;
- *facial* : mild Class II profile ; lower lip bitten at rest position ; puckered lower lip.

4 - 2 - Treatment plan

- Phase I : ensure maximum mandibular anchorage before shading/extraction mandibular second deciduous molars to allow proper distal location of mandibular canines ; stimulate condylar growth ; restrict maxillary growth.
- Phase II : distalize maxillary and

des premières molaires maxillaires ; réduire le diamètre mésio-distal des incisives mandibulaires.

mandibular teeth ; rotate maxillary first molars distally ; reduce mesiodistal enamel in mandibular anterior segment.



Figures 18 a à j

Patient de 13 ans présentant une Classe II, division 1, avant traitement.

Figures 18 a to j

13 year-old Class II patient before treatment.

4 - 3 - Phase I

Démarche thérapeutique

Un arc lingual passif a été inséré et les deuxièmes molaires temporaires ont été extraites. Un activateur de Classe II (monobloc) a été porté, en combinaison avec une force extra-orale occipitale, comme le décrit Teuscher²⁰. La coopération a été excellente. La durée du traitement s'est élevée à 7 mois.

Résultats

- *âge* : 13 ans, 7 mois ;
- *dentaire* (fig. 19, tableau V) : Classe I molaire et canine apparente (pseudo-Classe I) ; supraclusion = 5 mm ; surplomb = 5 mm ; rotation mésiale des premières molaires maxillaires ; amélioration de l'alignement des incisives mandibulaires ; linguo-version de l'incisive mandibulaire latérale gauche ; ligne médiane mandibulaire déviée vers la gauche de 2 mm ; dysharmonie dento-dentaire dans le secteur antérieur mandibulaire = 1,2 mm ; prémolaires et canines mandibulaires espacées ; la cuspide et la face distale de la canine mandibulaire droite ont reculé de 1 mm ; la face distale de la canine gauche a reculé de 1 mm, sa cuspide de 1,5 mm ; la largeur intercanine a augmenté spontanément de 0,5 mm ; la longueur d'arcade mandibulaire a diminué de 1 mm.

Discussion

La diminution de la longueur d'arcade reflète la distalisation et l'alignement partiel spontanés des incisives mandibulaires, avec ancrage molaire maximal. La diminution de longueur d'arcade et l'alignement spontané des incisives mandibulaires sont généralement observés pendant l'interception des pseudo-Classe I^{5, 6, 12}. L'augmentation modérée de la largeur intercanine est une étape intermédiaire vers une position plus équilibrée. La différence de déplacement distal entre la cuspide et la face distale de la canine mandibulaire gauche indique son redressement.

L'âge du patient nous ayant imposé de ne traiter les caractéristiques de la pseudo-Classe I qu'au cours de la phase II, la phase I du traitement a évidemment conduit à une pseudo-Classe I. Les premières molaires maxillaires sont encore en rotation mésiale, et les prémolaires maxillaires sont trop mésiales. La supra-

4 - 3 - Phase I

Mechanics

A passive lingual arch was inserted, and the mandibular second deciduous molars were removed. A Class II activator was used in combination with high-pull headgear as described by Teuscher²⁰. Cooperation was excellent. Treatment time was seven months.

Results

- *age* : 13 years, 7 months ;
- *dental* (fig. 19, table V) : apparent Class I molar and canine relationship (pseudo-Class I) ; overbite = 5 mm ; overjet = 5 mm ; mesially rotated maxillary first molars ; improved alignment of mandibular incisors ; linguoversion of mandibular left lateral incisor ; mandibular midline deviated 2 mm left ; mandibular anterior tooth excess = 1,2 mm ; spacing of mandibular bicuspid and cuspids ; cusp and distal surface of mandibular right canine distalized 1 mm ; distal surface of mandibular left canine distalized 1 mm, cusp distalized 1,5 mm ; intercanine width spontaneously increased 0,5 mm ; arch length decreased 1 mm.

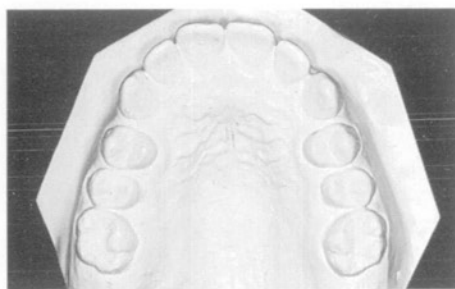Discussion

The reduction in arch length reflects the spontaneous distalization and partial alignment of the mandibular incisors, with maximum anchorage of the molars. Decreased arch length and spontaneous alignment of the mandibular incisors are generally observed during interception of pseudo-Class I occlusions^{5, 6, 12}. The moderately increased intercanine width is an intermediate step toward a new and more equilibrated location. The difference in distal movement between the cusp and the distal surface of the mandibular left canine indicates distal uprighting.

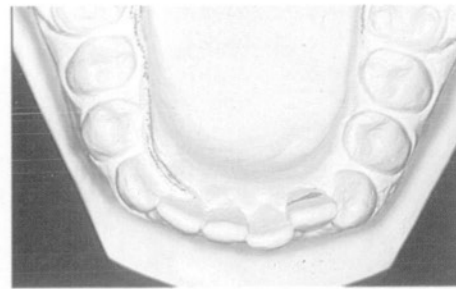
Because the patient's age dictated that the pseudo-Class I characteristics would be corrected in phase II, the phase I treatment clearly produced a pseudo-Class I occlusion. The maxillary first molars were still mesially rotated and the maxillary bicuspid positioned too far mesially.

clusion et le surplomb sont encore importants. Les canines mandibulaires sont trop mésiales, la gauche en raison de la linguo-version de l'incisive latérale, la droite parce que la ligne médiane mandibulaire est déviée. Néanmoins, l'espace nécessaire pour distaler les canines mandibulaires est toujours disponible et conservé par l'arc lingual.

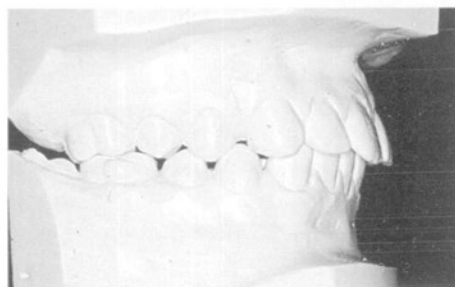
Overbite and overjet were still significant. The mandibular canines were too mesially located, the left one because of the linguoversion of the left lateral incisor and the right one because of the mandibular midline deviation. However, the space needed for distal movement of the mandibular canines was available and maintained by the lingual arch.



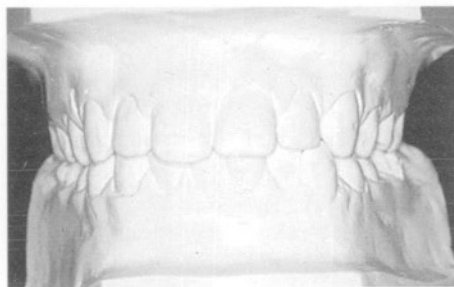
a



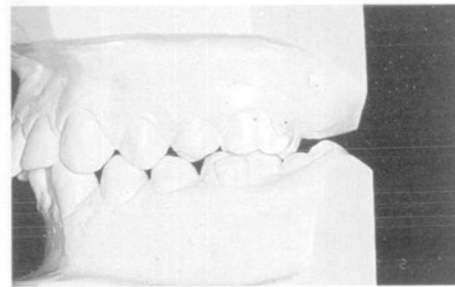
b



c



d



e

Figures 19 a à e

Résultat après 7 mois de traitement orthopédique : une pseudo-Classe I typique a été obtenue. Notez comment la place nécessaire pour la distalisation des canines et l'alignement des incisives inférieures est assurée par l'arc lingual.

Figures 19 a to e

Result after seven months orthopedic therapy : a typical pseudo-Class I occlusion is obtained. Notice how the space, necessary for distalisation of canines and alignment of lower incisors, has been maintained by the lingual arch.

4 - 4 - Phase II

Démarche thérapeutique

Le recul et la rotation distale des premières molaires maxillaires ont été obtenus simultanément en quatre mois avec l'utilisation combinée d'une force extra-orale possédant un tube rotatif et d'un arc transpalatin. Cinq mois supplémentaires ont permis d'obtenir le recul des prémolaires et canines maxillaires, avec un appareil multibague, des forces interdentaires et intermaxillaires et une force extra-orale.

4 - 4 - Phase II

Mechanics

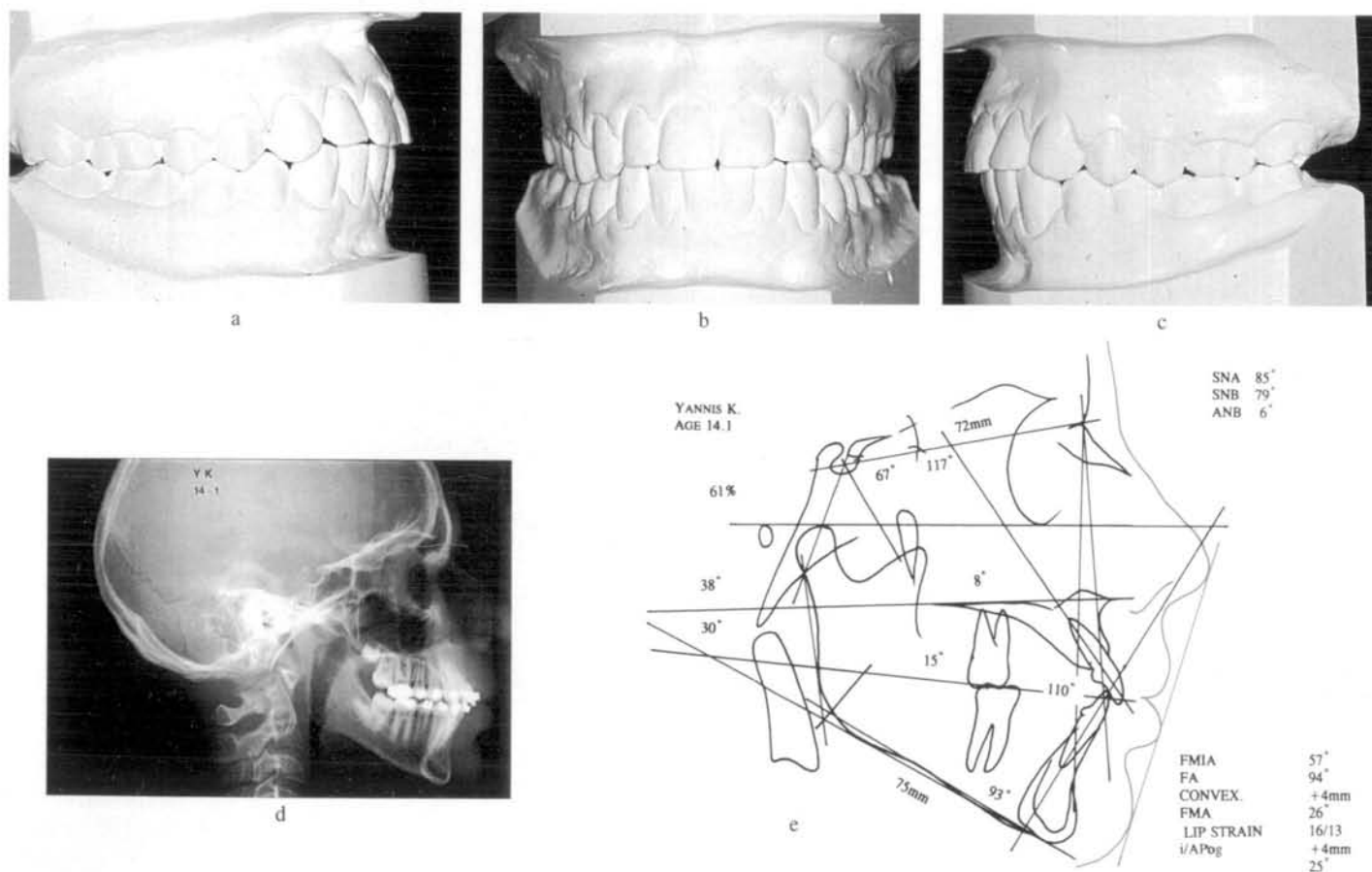
Distal rotation and distal movement of the maxillary first molars were obtained simultaneously in four months with a rotational headgear tube, extraoral force and a transpalatal bar. Bodily distal movement of the maxillary cuspids and bicuspid were achieved in another five months, using fixed appliances with interdental and intermaxillary forces and headgear.

Résultats

- *âge* : 14 ans, 4 mois ;
- *squelettique* (fig. 20, tableau IV) : amélioration de la Classe II, croissance hyperdivergente ($ANB = 6^\circ$, $ENA-ENP/GoMe = 30^\circ$), contrôle satisfaisant de la dimension verticale et des incisives mandibulaires ; convexité = + 4 mm ; tension de la lèvre maxillaire = + 3 mm ; $i/APog = + 4 \text{ mm}/25^\circ$;
- *dentaire* (fig. 20, tableau V) : super-Classe I molaire ; relation sagittale parfaite des prémolaires et canines ; supraclusion antérieure = 1 mm ; surplomb = 3 mm ; ligne médiane corrigée ; comparées aux moulages initiaux, les cuspsides des canines mandibulaires ont été distalées de 2,5 mm, leurs faces distales de 2 mm ; la largeur intercanine a été diminuée de 0,5 mm, la longueur d'arcade de 3 mm.

Results

- *age* : 14 years, 4 months ;
- *skeletal* (fig. 20, table IV) : improved Class II occlusion with open bite ($ANB = 6^\circ$, $ANS-PNS / GoMe = 30^\circ$) ; good vertical control ; good mandibular incisor control ; convexity = + 4 mm ; upper lip strain = + 3 mm ; $i/APog = + 4 \text{ mm}/25^\circ$;
- *dental* (fig. 20, table V) : super-Class I molar relationship ; perfect sagittal relationship of bicuspids and cuspids ; overbite = 1 mm ; overjet = 3 mm ; midline corrected ; compared to initial casts, cusps of mandibular canines distalized 2,5 mm, distal surfaces distalized 2 mm ; intercanine width decreased 0,5 mm ; arch length decreased 3 mm.



Figures 20 a à e

Résultat obtenu à la fin de la phase II (9 mois), l'analyse céphalométrique a été établie 3 mois plus tôt.

Figures 20 a to e

After nine months of phase II treatment (cephalometric tracing made three months earlier).

Discussion

Le résultat du traitement de la phase II est satisfaisant. Le fait que les deux canines mandibulaires aient été distalées de la même quantité démontre l'existence d'une symétrie qui n'était pas cliniquement évidente avant le traitement en raison de la déviation de la ligne médiane. Comparée à la fois à sa mesure initiale et à sa valeur lors de la phase I, la largeur intercanine est diminuée, phénomène fréquemment observé au cours de la thérapie interceptive de la pseudo-Classe I. A vrai dire, les positions initiale et finale des canines sont déterminées par la configuration de l'encombrement incisif mandibulaire, les interférences occlusales, et les forces musculaires. La longueur totale d'arcade a diminué de 3 mm en raison de la dérive distale.

Du point de vue de la pseudo-Classe I, la phase I a produit une légère pseudo-Classe I, bien corrigée au cours de la phase II. Avec une croissance adéquate, le résultat orthodontique devrait être stable.

4 - 5 - Phase de contention

Procédure

Un positionneur individuel a été porté la nuit et une heure par jour pendant quatre mois. Comme l'occlusion paraissait stable, le port du positionneur a été rapidement réduit (une nuit sur deux pendant deux mois, puis deux nuits par semaine) et arrêté au bout de huit mois de contention. La réduction mésio-distale de l'émail a été effectuée au cours de la phase de "guidage de la maturation occlusale"⁷⁻⁹. L'extraction des troisièmes molaires n'a pas été jugée nécessaire.

Résultats

- *âge* : 16 ans, 2 mois ;
- *squelettique* (fig. 21, tableau IV) : Classe II hyperdivergente (ANB = 7°, ENA-ENP/GoMe = 32°) ; convexité = + 4 mm ; tension de la lèvre supérieure = 3 mm ; i/APog = + 6 mm/27° ;
- *dentaire* : Classe I molaire idéale ; occlusion parfaite des secteurs latéraux ; incisives mandibulaires alignées ; rotation distale des premières molaires maxillaires ;
- *facial* (fig. 31) : profil plaisant.

Discussion

La raison de l'augmentation de l'angle ANB n'est pas bien comprise. Elle pourrait être liée à

Discussion

Phase II treatment produced a satisfactory result. The equal distalization of the mandibular canines demonstrates a symmetry that was not clinically evident before treatment because of the midline deviation. Intercanine width decreased compared to both the initial measurements and the phase I value, a phenomenon frequently observed during pseudo-Class I interceptive therapy. The initial and final locations of the canines are determined by the configuration of the mandibular incisor crowding, occlusal interferences and muscular forces. Total arch length decreased 3 mm due to distal drift.

Viewed from the pseudo-Class I standpoint, phase I produced a mild pseudo-Class I occlusion that was properly corrected during phase II. With adequate growth, the orthodontic result should be stable.

4 - 5 - Retention phase

Procédure

A positioner was worn at night and for one hour daily for four months. Because the occlusion was considered stable, positioner use was quickly reduced (every other night for two months, then two nights a week). The positioner was discontinued after eight months of retention. Mesiodistal enamel reduction was performed during the "phase of guiding occlusal maturation"⁷⁻⁹. Removal of the third molars was unnecessary.

Results

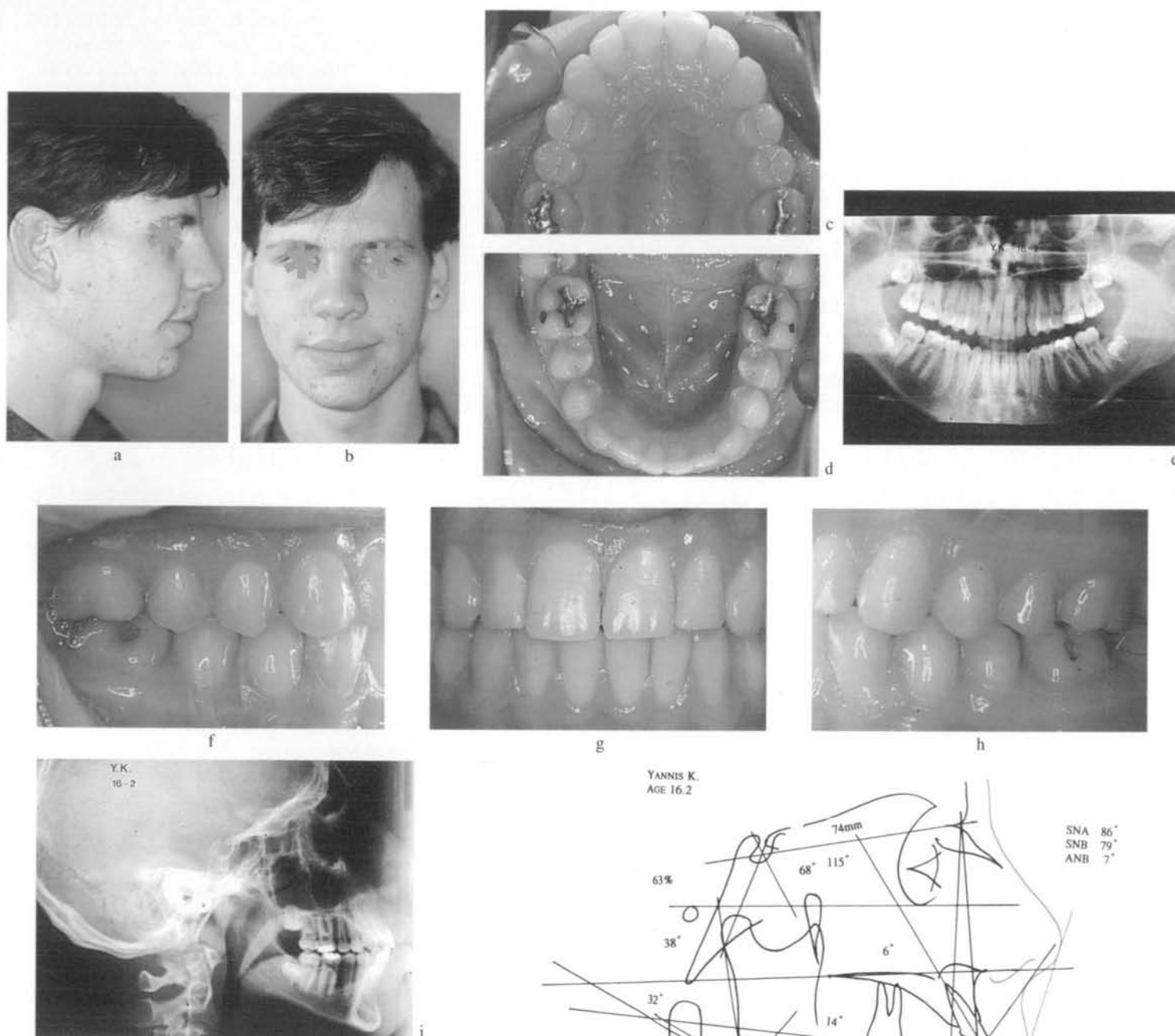
- *age* : 16 years, 2 months ;
- *skeletal* (fig. 21, table IV) : Class II open bite (ANB = 7°, ANS-PNS/GoMe = 32°) ; convexity = + 4 mm ; upper lip strain = + 3 mm ; i/APog = + 6 mm/27° ;
- *dental* : ideal Class I molar relationship ; perfect occlusion in buccal segments ; well-aligned mandibular incisors ; distally rotated maxillary first molars ;
- *facial* : pleasant profile.

Discussion

The cause of the increased ANB angle is unclear. It may be related to growth or

la croissance ou à une rotation postérieure de la mandibule après le nivellement de la courbe de Spee. La superposition montre une croissance mandibulaire favorable (fig. 23).

to a backward rotation of the mandible after leveling of the curve of Spee. The superimposition shows favorable mandibular growth (fig. 23).

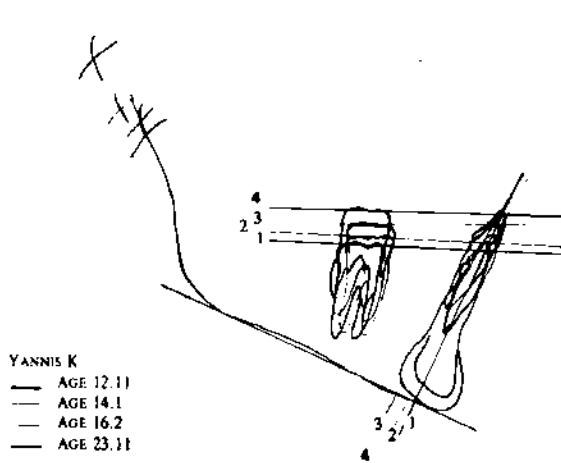


Figures 21 a à j

Résultat après huit mois de contention. Les photographies du profil ont été prises 17 mois plus tard.

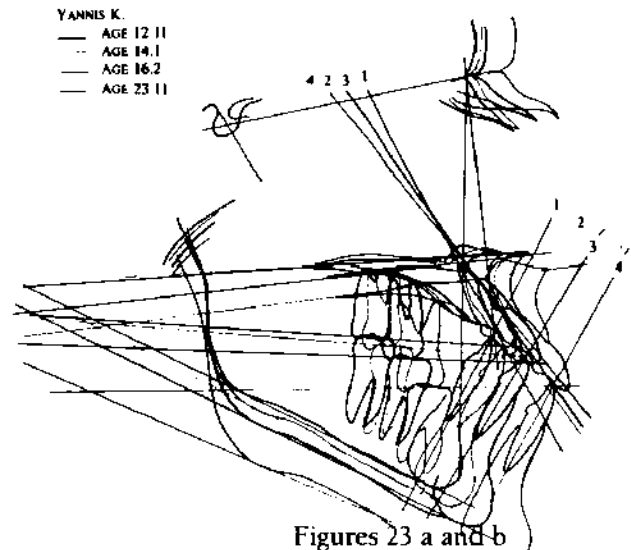
Figures 21 a to j

After eight months of retention (facial photographs 17 months later).



Figures 23 a et b

Superposition de tracés céphalométriques : initial (1), phase I (2), phase II (3) et après contention (4).



Figures 23 a and b

Superimposition of initial (1), phase I (2), phase II (3) and post-retention (4) cephalometric tracings.

4 - 6 - Phase de post-contention

Résultats

• *âge* : 23 ans, 11 mois (7 ans, 9 mois hors contention) ;

• *squelettique* (fig. 22, tableau IV) : Classe I hyperdivergente (ANB = 5°, ENA-ENP/GoMe = 30°) ; convexité = + 5 mm ; tension de la lèvre supérieure = + 4 mm ; i/APog = + 5 mm/28° ; croissance mandibulaire favorable ;

• *dentaire* (fig. 22, tableau V) : Classe I molaire idéale ; parfaite occlusion de Classe I des secteurs latéraux ; troisièmes molaires évoluées ; largeur intercanine et longueur de l'arcade mandibulaire stables.

Discussion

Selon les analyses traditionnelles, l'inclinaison des incisives sur le plan mandibulaire est acceptable, mais leur version vestibulaire est excessive et l'angle interincisif est trop faible. Malgré l'absence de contention permanente, les troisièmes molaires ont fait leur éruption et les incisives mandibulaires sont restées alignées.

Selon le concept de la pseudo-Classe I, la stabilité du résultat a été obtenue grâce à l'interaction d'une procédure thérapeutique adéquate, d'un bon résultat occlusal et d'une croissance résiduelle harmonieuse. Si nous avions craint une légère récurrence de la Classe II au cours de la période de post-contention, nous aurions utilisé un activateur combiné à une

4 - 6 - Post-retention phase

Results

• *age* : 23 years, 11 months (7 years, 9 months after retention) ;

• *skeletal* (fig. 22, table IV) : Class I open bite (ANB = 5°, ANS-PNS/GoMe = 30°) ; convexity = + 5 mm ; upper lip strain = + 4 mm ; i/APog = + 5 mm/28° ; favorable mandibular growth ;

• *dental* (fig. 22, table V) : ideal Class I molar relationship ; perfect Class I occlusion in buccal segments ; erupted third molars ; stable intercanine width and arch length.

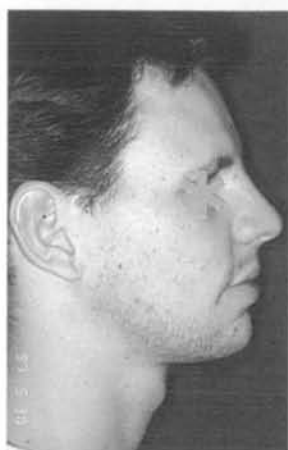Discussion

According to traditional analyses, the mandibular incisors show an acceptable inclination to the mandibular plane but are excessively proclined, and the interincisal angle is too small. The third molars erupted into arch despite the lack of permanent retention, and the mandibular incisors remained aligned.

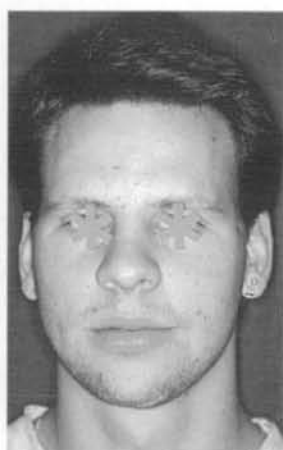According to the pseudo-Class I concept, the stable result was achieved through the interaction of proper orthodontic treatment, a successful occlusal result and harmony during growth. If a mild Class II relapse were expected during the post-retention period, we would have used an activator in combination

traction extra-orale haute comme l'a décrit Teuscher²⁰. Une réduction mésio-distale des incisives mandibulaires aurait pu également se justifier pour guider l'occlusion au cours de sa maturation⁷⁻⁹.

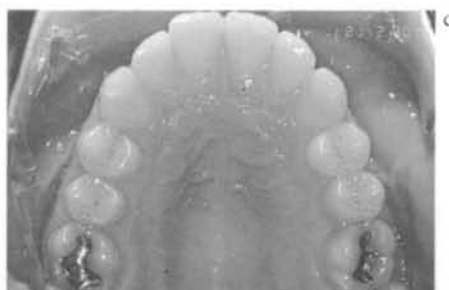with extraoral force as described by Teuscher²⁰. Mesiodistal enamel reduction in the mandibular anterior segment would also have been justified to guide the occlusion during its maturation⁷⁻⁹.



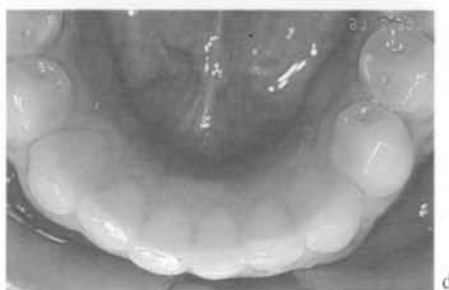a



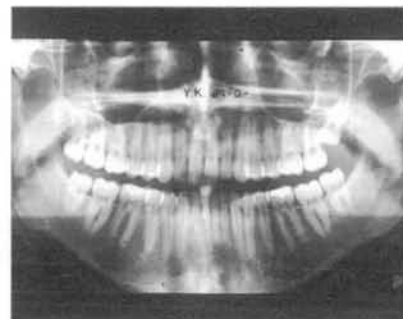
b



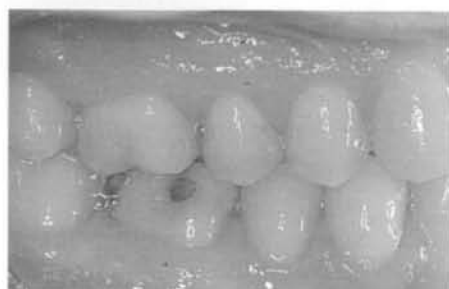c



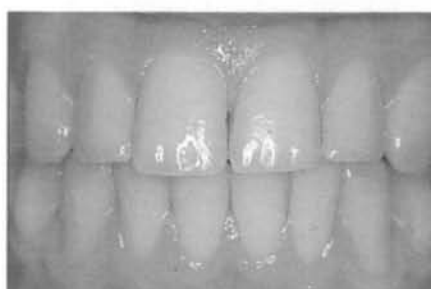d



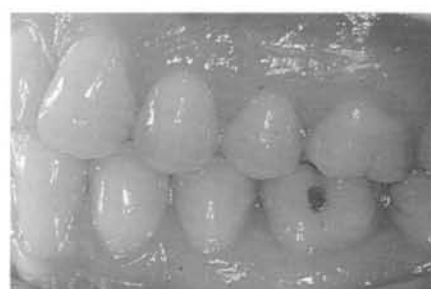e



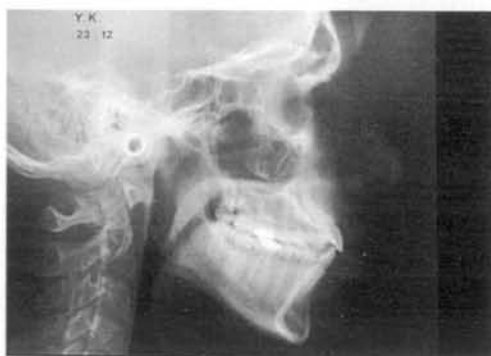f



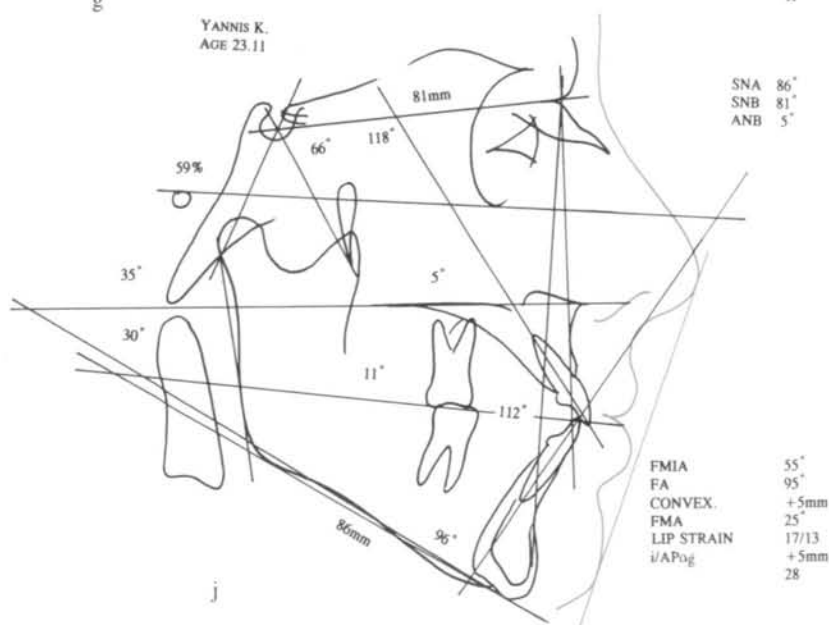
g



h



i



j

Figures 22 a à j

Résultat environ huit ans après contention.

Figures 22 a to j

Nearly eight years after retention.

	Initiale (1)	Phase I (2)	Phase 2 (3)	Long terme (4) Post-retention (4)
Age (années, mois) Age (years, months)	12.11	14.1	16.2	23.11
ANB	7°	6°	7°	5°
FMA	26°	26°	29°	25°
FA	94°	94°	95°	95°
FMIA	61°	57°	54°	55°
i/APog	+ 3.5 mm	+ 4 mm	+ 6 mm	+ 5 mm
i/APog	18°	25°	27°	28°
Convexité Convexity	+ 5 mm	+ 4 mm	+ 4 mm	+ 5 mm
Incisive sup. Max. incisor	109°	117°	115°	118°
Incisive inf. Mand. incisor	91°	93°	97°	96°
I / i	123°	110°	112°	112°

Tableau IV
Analyses céphalométriques.

Table 1V
Cephalometric analyses.

	Canine Droite Right canine		Canine Gauche Left canine		3-3	Longueur d'arcade* Arch length*
	Cuspide Cusp	Face dist. Dist. surf.	Cuspide Cusp	Face dist. Dist. surf.		
Initiale Pretreatment	27.5	23.0	27.5	23.0	26.5	76.0
Phase I	26.5 (- 1.0)	22.0 (- 1.0)	26.0 (- 1.5)	22.0 (- 1.0)	27.0 (+ 0.5)	75.0 (- 1.0)
Phase II	25.0 (- 2.5)	21.0 (- 2.0)	25.0 (- 2.5)	21.0 (- 2.0)	26.0 (- 0.5)	73.0 (- 3.0)
Post-contention Post-retention	25.0	21.0	25.0	21.0	26.0	73.0

* Somme des distances entre le sillon vestibulaire des premières molaires et le point de contact des incisives centrales.

* Sum of distances from buccal groove of mandibular first molars to contact point of central incisors.

Tableau V
Mensurations de l'arcade dentaire mandibulaire (mm).

Table V
Mandibular arch measurements (mm).

5 - DISCUSSION

Le fait que l'établissement d'une occlusion dite "normale" se fasse presque toujours au détriment de l'alignement incisif semble constituer un paradoxe orthodontique.

Little¹⁷, par exemple, a observé que 70 % des cas qui présentaient initialement un encombrement de modéré à sévère, présentent un problème identique dix ans après contention malgré l'extraction de quatre prémolaires : 20 % des cas sévères présentent une récurrence complète et 14 % des cas modérés développent un encombrement sévère. Pour estimer l'impact de la qualité du traitement sur les résultats en post-contention, Artun³ a sélectionné 78 cas de Classe II division 1 traités, avec un bon résultat occlusal, 14 ans en moyenne après contention. Il a constaté le maintien d'un alignement satisfaisant dans moins de la moitié des cas : 43,65 % montrent un encombrement modéré et 9 % un encombrement sévère.

Le fait qu'un grand nombre d'occlusions "normales" non traitées développent un encombrement ne signifie pas nécessairement qu'un alignement incisif inférieur stable ne puisse être obtenu sur une large échelle par la thérapeutique orthodontique. Cependant, le résultat décevant communément observé après contention, en dépit des extractions, démontre peut-être une insuffisance du concept thérapeutique, communément admis en orthodontie.

La comparaison de deux approches thérapeutiques nous conduit à conclure que la stabilité du traitement dépend plus de la procédure thérapeutique que du résultat du traitement. Cependant, notre spécialité ne dispose pas des paramètres lui permettant d'analyser objectivement un résultat orthodontique ou de prédire, en connaissance de cause, son évolution.

La faiblesse de notre science ressort lorsqu'on compare les résultats thérapeutiques de deux cas cliniquement semblables, selon les critères de l'orthodontie actuelle. L'encombrement récidive dans le premier, bien qu'il réunisse plus de conditions supposées favorables à la stabilité que le second (rapport i/APog et inclinaison incisive mandibulaire corrects, largeur intercanine respectée, extraction des dents de sagesse, longue période de contention). A

The fact that the establishment of a "normal" occlusion is almost always associated with potential breakdown of lower incisor alignment is a paradox from an orthodontic point of view.

Little¹⁷, for example, noted that 70 % of the cases presenting initially moderate to severe crowding, showed identical symptoms 10 years post-retention despite extractions of four bicuspids : 20 % of the severe cases relapsed completely while 14 % of the moderate cases developed severe crowding. To estimate the impact of treatment quality on post-retention results, Artun³ selected 78 corrected Class II, division 1 malocclusions who were treated to a successful occlusal result (mean : 14 years post-retention). He observed alignment maintenance in less than 50 % of the cases : 43,65 % showed moderate crowding, 9 % severe crowding.

The fact that a large number of untreated "normal" occlusions develop crowding does not necessarily signify that a stable lower incisor alignment on a large scale cannot be achieved by orthodontic therapy. In the meanwhile, the unsatisfactory post-retention result commonly observed despite extraction therapy could demonstrate a deficiency in current orthodontic treatment concept.

By comparing two treatment approaches, we can conclude that the treatment procedure, more than the treatment result, determines the stability of treatment. However, our speciality does not have parameters to analyze objectively a treatment result or to predict, with full knowledge of the facts, its evolution.

The weaker side of our science is stressed if we compare the treatment results of two cases which are, according to the criteria of current orthodontics, clinically alike. Crowding relapses in the first case, despite achieving more parameters supposed to be favourable for stability than the second one (good relationship i/APog, good lower incisor inclination, maintenance of initial intercanine width, extrac-

l'opposé, on note un résultat stable dans le second, malgré l'éruption des troisièmes molaires, l'absence de contention permanente et l'inclinaison excessive des incisives.

Le fait que l'encombrement incisif mandibulaire soit le trait de la denture le plus répandu et que sa récurrence soit également la plus fréquente est, à notre avis, la conséquence de l'universalisation du concept d'Angle.

Le concept d'Angle est limité aux occlusions qui se développent quand les conditions "idéales" font défaut. Dans des conditions "normales", une occlusion mature "normale" c'est-à-dire *fonctionnellement correcte*, s'établit dans le temps en tirant avantage des facteurs naturels de compensation, à savoir l'espace de dérive mésiale, la rotation mésiale de la première molaire maxillaire, la migration mésiale et l'encombrement incisif (pseudo-Classe I).

Lorsque Angle a formulé son concept, il est resté limité par une vision statique de l'occlusion. Il s'est arrêté sur l'idée que la première molaire maxillaire était fixe. L'espace de dérive mésiale mandibulaire est devenu, alors, un facteur clé dans l'établissement de l'occlusion normale. Le savoir orthodontique a évolué. En 1920, Hellman¹⁶ a introduit le concept de rotation de la première molaire maxillaire. Stoller¹⁹ a contesté la valeur donnée au concept d'Angle comme objectif thérapeutique du traitement orthodontique en observant qu'on n'obtient pas toujours une occlusion de Classe I au niveau des secteurs latéraux. Aujourd'hui, nous savons que les occlusions évoluent à travers la dérive mésiale et l'encombrement. Les études longitudinales nous ont appris que la majorité des occlusions "normales", selon Angle, développent un encombrement incisif à long terme.

Rétrospectivement, nous ne devrions donc pas adopter le concept d'Angle comme un concept thérapeutique. En procédant de la sorte, nous reportons évidemment l'encombrement latent dans le résultat après traitement. Si l'encombrement doit être évité, l'exposé raisonné sous-jacent à un concept thérapeutique doit s'opposer au concept d'Angle.

Le concept de la pseudo-Classe I se présente comme l'antithèse du concept d'Angle. Il exploite la faculté de rotation distale de la première molaire maxillaire et l'espace de dérive au profit de la stabilité de l'alignement incisif mandibulaire.

tion of third molars, long retention period). In contrast, a stable result is noted in the second, in spite of eruption of third molars in the absence of permanent retention, and of excessive proclination of lower incisors.

The fact that lower arch crowding is the most frequently encountered feature of dentitions and also the most likely to relapse is, in our opinion, the consequence of the universalisation of Angle's concept.

Angle's concept is limited to those occlusions which develop when "ideal" conditions are lacking. Under "normal" conditions a mature "normal" occlusion *functionally correct*, develops with time while drawing on the natural compensatory factors namely, leeway space, mesial rotation of the upper first molar, mesial drift and crowding (pseudo-Class I occlusion).

When Angle conceived his concept, he was limited by a static glance at the occlusion and by the assumption that the upper first molar was fixed. The leeway space played thus a central role in the achievement of normal occlusion. Orthodontic knowledge has evolved. In 1920, Hellman¹⁶ introduced the concept of rotation of the upper first molar. Stoller¹⁹ questioned about the Angle concept as a treatment goal for orthodontic treatment as he observed that a Class I occlusion in the buccal segments is not always obtained. Today, we know that occlusions evolve through mesial drifting and crowding. From longitudinal studies, we have learned that most "normal" occlusions, as defined by Angle, develop crowding with time.

Retrospectively, we should thus not adopt Angle's concept as a therapeutical concept. By doing so, we obviously transfer potential crowding in the treated result. If crowding has to be avoided, the rationale behind a therapeutical concept has to oppose Angle's concept.

The pseudo-Class I concept is presented as the antithesis of Angle's concept. It exploits the faculty of distal rotation of the upper first molar and the leeway space to the advantage of stability of lower incisor alignment.

Ce nouveau concept de traitement peut également combler les lacunes de la science orthodontique concernant le diagnostic, l'évaluation thérapeutique et la prévision de l'encombrement.

D'après le concept de la pseudo-Classe I, le résultat du traitement orthodontique est soumis à des règles strictes.

- **La démarche thérapeutique** : analyse de la manière d'obtenir l'alignement des incisives mandibulaires. L'alignement doit être obtenu après distalisation des canines mandibulaires, en utilisant l'espace de dérive. L'augmentation de la longueur d'arcade mandibulaire, si elle est nécessaire, doit être le résultat de la distalisation des molaires mandibulaires. La canine mandibulaire est ensuite utilisée comme une dent-clé pour établir l'occlusion.

- **Le résultat occlusal** : analyse de la relation sagittale des prémolaires et canines car la relation molaire n'a pas d'implication diagnostique. Les dents maxillaires doivent avoir une intercuspidation parfaite avec l'arcade mandibulaire, elle-même correctement alignée.

- **La croissance résiduelle** : cette règle établit le fait que l'existence d'une légère dysharmonie entre les structures osseuses de la face en croissance, pendant et après l'adolescence, provoque un léger décalage sagittal. Ce décalage sera neutralisé par une interaction subtile entre les interférences occlusales, la migration mésiale des dents mandibulaires et l'apparition d'un encombrement incisif.

Les deux premiers critères sont étroitement liés. Le premier, le deuxième et le troisième peuvent se superposer. Les deuxième et troisième critères s'appliquent dans le but de trier les occlusions qui ne requièrent pas de traitement orthodontique.

En analysant les deux traitements discutés dans cet article selon le concept de la pseudo-Classe I, leurs résultats à long terme sont prévisibles.

Concernant le premier traitement, la récurrence de l'encombrement est directement liée au premier critère ; le deuxième était satisfait, le troisième favorable. Noter comment toutes les erreurs thérapeutiques se retrouvent dans la façon inadéquate d'aligner les incisives (asymétrie de l'arcade dentaire mandibulaire et donc de l'antagoniste, localisation trop mésiale de l'arcade mandibulaire dans le complexe cranio-facial et donc aussi de l'antagoniste,

This new treatment concept may also fill the void in the deficiency of the orthodontic science with regard to diagnosis, treatment evaluation and prediction of crowding.

According to the pseudo-Class I concept, the orthodontic treatment result is bound to strict rules.

- **Therapeutical procedure** : analysis of the way lower alignment is obtained. The alignment must be obtained following distalisation of lower cuspids using the leeway space. Arch length increase, if any, must be the result of distalisation of lower molars. The lower cuspid is then used as a key tooth to establish occlusion.

- **Occlusal result** : analysis of the sagittal relationship of bicuspid and cuspids : molar relationship has no diagnostic implication. The upper teeth have to occlude perfectly with the well aligned lower arch.

- **Terminal growth** : the present rule is based on the theory that a minor dysharmony between the growing facial structures, during adolescence and post-adolescence, causes a mild sagittal discrepancy. This will be neutralised by a subtle interaction of occlusal interferences, mesial drift, and crowding.

The first two rules are closely related. The first, the second and the third can be superimposed. The second and the third rule are applied to select those occlusions which do not require orthodontic treatment.

By applying the pseudo-Class I concept to both treatments discussed in this article, their longterm results are predictable.

With regard to the first treatment, relapse of crowding is directly related to the first rule ; the second was observed and the third was favourable. Notice how all therapeutical errors are brought together with the inadequate way of the incisor alignment (arch asymmetry in lower and thus in upper arch, too mesial location of lower and thus upper arch, arch length increases due to proclination of

augmentation de la longueur d'arcade par version vestibulaire des incisives). Il semble évident que les facteurs supposés augmenter la stabilité post-thérapeutique dans le premier traitement n'entraîneront pas cette stabilité. La contention permanente devient alors inévitable.

Dans le second traitement, les deux premiers critères ont été respectés, le troisième était, par nature, favorable. On peut attendre un résultat final stable. La contention permanente n'est pas nécessaire ; cependant, l'occlusion est contrôlée au cours de sa maturation (troisième règle). On peut supposer que cette occlusion pourra être suffisamment stable pour absorber quelques adaptations dentaires, telle qu'une légère linguo-version des incisives mandibulaires de même que l'éruption normale des dents de sagesse.

lower incisors). It seems obvious that factors supposed to increase post-treatment stability in the first treatment will not result in stability. Permanent retention is thus inevitable.

In the second treatment, the first two rules were respected, the third was, by nature, favourable. A stable end result can thus be expected. Permanent retention is not necessary, however, the occlusion is supervised during its maturation (third rule). It can be assumed that this occlusion may be stable enough to absorb some dental adaptations, such as a mild retroclination of lower incisors as well as the normal eruption of third molars.

6 - CONCLUSIONS

Le concept d'Angle décrit le développement d'une occlusion "normale" dans des conditions naturelles (non idéales). D'après les études longitudinales d'occlusions traitées et non traitées, nous savons que la majorité d'entre elles développeront un encombrement avec le temps. Par conséquent, ce concept ne peut soutenir l'exposé raisonné sous-jacent à la thérapeutique orthodontique.

Pour éviter le problème de l'encombrement, la pensée thérapeutique doit s'opposer au concept d'Angle.

Nous proposons le concept de la pseudo-Class I comme l'antithèse de celui d'Angle. Il vise à exploiter l'espace de dérive et la faculté de rotation de la première molaire maxillaire au profit de l'alignement de l'arcade mandibulaire.

REMERCIEMENTS

L'auteur remercie Mr Hilal Kassab pour son aide et sa précision au cours de la simulation thérapeutique.

Le présent article est dérivé de la publication "Pseudo-Class I reevaluation of traditional Class II treatment", J Clin Orthod, Numéro du 30^e anniversaire, 1997;31:624-48. Nous l'avons repensé et remanié afin de

Angle's concept describes the development of normal occlusion in natural (not ideal) conditions. From longitudinal studies of treated and untreated occlusions, we know that the majority develop crowding with time. This concept can thus not support the rationale behind orthodontic therapy.

To avoid the problem of crowding, the therapeutical way of thinking has to oppose Angle's concept.

The pseudo-Class I concept is proposed as the antithesis of Angle's concept. It aims to exploit the leeway space and the faculty of rotation of the upper first molar to the advantage of lower arch alignment.

ACKNOWLEDGMENTS

The author wishes to thank Mr. Hilal Kassab for his assistance and precision in the treatment simulation.

The present article is derived from "Pseudo-Class I reevaluation of traditional Class II treatment", J Clin Orthod, 30th Anniversary Issue, 1997;31:624-48. The subject matter has been meditated and

mieux souligner la faiblesse de notre science face au diagnostic et à l'évaluation de ses résultats thérapeutiques. Nous remercions sincèrement le Journal of Clinical Orthodontics de nous avoir donné la permission d'utiliser le même matériel d'illustration.

reshaped in order to stress better the weak side of our science regarding to its diagnoses and evaluation of treatment results. We sincerely express our gratitude to the Journal of Clinical Orthodontics for having granted its permission to use the identical illustrating material.

BIBLIOGRAPHIE

REFERENCES

1. Angle EH. Classification of malocclusion. Dental Cosmos 1899;248-64, 350-7.
2. Angle EH. Malocclusion of teeth 7th ed ; Philadelphia : S.S. White Dental Manufacturing Co. 1907.
3. Artun J. Long-term stability of mandibular incisors following successful treatment of Class II, division 1 malocclusions. Angle Orthod 1996;66:229-38.
4. De Baets J, Chiarini M. The pseudo-Class I, a newly defined type of malocclusion. J Clin Orthod 1995;29:73-88.
5. De Baets J. The role of the upper first molar in lower incisor crowding. J Clin Orthod 1995;29:146-57.
6. De Baets J. The interception of the pseudo-Class I using the rotational headgear tube. J Clin Orthod 1995;29:244-56.
7. De Baets J. Die Pseudo-Klasse I : Eine Klasse-I Okklusion zu lasten des scheidezahnstellung im unterkiefer 1995;IOK,27:421-46.
8. De Baets J. La Pseudo-Clase I : una oclusión de Clase I a costa del alineamiento incisivo inferior. Rev Esp Ortod 1996;26:239-60.
9. De Baets J. Intercettazione delle pseudo Classi I con un tubo rotazionale extraorale. Mondo Ortodontico 1996;6:533-65.
10. De Baets J. La pseudo-Clase I : une Classe I apparente au détriment de l'alignement des incisives inférieures. Rev Orthop Dento Faciale 1996;30:485-511.
11. De Baets J, Chiarini M. La pseudo-Clase I : Un tipo de malocclusion recientemente definida. J Clin Orthod Ed Esp 1997;3:19-35.
12. De Baets J. Intercepción de la pseudo-Clase I : Usando un tubo rotatorio del anclaje extraoral. J Clin Orthod Ed Esp 1997;3:112-216.
13. De Baets J. De pseudo-Klasse I : een klasse I occlusie ten koste van alignatie in het onderfront. Het Tandheelkundig Jaar 1997 ; ed. Bohn, Stafleu, Van Loghum, Houten, The Netherlands.
14. Björk A. Cephalometric growth analysis. Method and clinical application. Course. Inedited text 1979.
15. Cetlin NM, Ten Hoeve A. Nonextraction treatment. J Clin Orthod 1983;17:396-412.
16. Hellman M. An interpretation of Angle's classification of malocclusion of the teeth supported by evidence from comparative anatomy of evolution. Dental Cosmos 1920;62:476.
17. Little RM. Stability and relapse of mandibular anterior alignment - first premolar extraction cases treated by traditional Edgewise orthodontics. Am J Orthod 1981;80:349-65.
18. Pfeiffer JP, Grobety D. Simultaneous use of cervical appliance and activator. Am J Orthod 1972;61:353-73.
19. Stoller AE. The normal position of maxillary permanent molar. Am J Orthod 1954;44:259-71.
20. Teusher UA. A growth related concept for skeletal Class II treatment. Am J Orthod 1978;74:258-75.